

Tratamiento quirúrgico de las complicaciones cutáneas y musculoesqueléticas de los pacientes con sepsis

A.M. Andrés, J.C. López Gutiérrez, S. Rivas, A. De la Varga, Z. Ros, M. Díaz, C. López Cabarcos, J.A. Tovar

Departamento de Cirugía Pediátrica. Hospital Universitario La Paz. Madrid.

RESUMEN: Introducción. El cirujano pediátrico participa en fase aguda y en el período de secuelas de la sepsis. El objetivo de este trabajo es evaluar estas secuelas, las técnicas utilizadas en las diversas fases de la enfermedad y los resultados obtenidos en nuestra serie.

Material y métodos. Estudiamos retrospectivamente 13 pacientes tratados en nuestro centro por sepsis en los últimos 10 años. Fueron 8 niños y 5 niñas, con una edad mediana de 2 años (4 días-14 años); el 70% fueron meningocócicas. Las regiones afectadas fueron miembros inferiores (92%), superiores (76%), labios (n=1), nariz (n=1) y genitales (n=1). Las lesiones fueron bilaterales en la mayoría (n=11) aunque dos casos presentaron afectación aislada de un miembro. Los procedimientos se clasificaron según el momento de su realización. Evaluamos los resultados estéticos, funcionales y psicosociales a largo plazo.

Resultados. Un niño falleció durante las primeras 24 horas; 11 requirieron actuación precoz y todos precisaron intervenciones tardías. El 50% de los casos presentó necrosis en más del 15% de la superficie corporal. Durante su estancia en UCIP, 6 casos precisaron fasciotomías (con extirpación de masa muscular en 2) y en 8 se realizaron importantes desbridamientos y escarectomías; en dos pacientes se realizaron amputaciones en la fase aguda; ambos precisaron ampliación en los días siguientes. Los defectos se cubrieron con injertos cutáneos y dermis artificial. Durante el período de secuelas, 8 niños precisaron amputaciones (uno de los cuatro miembros). Otras técnicas fueron injertos (n=7), zetaplastias, W-plastias (n=5), colgajos miocutáneos (n=3), liberaciones musculares (n=3) y resección de esquirlas óseas (n=5). Las alteraciones producidas en el crecimiento óseo se trataron mediante osteotomías correctoras (n=4), realineamientos (n=3), pulgarización (n=1), alargamientos mediante distractores Ilizarov (n=2) y Hoffman (n=2). Actualmente 3 precisan ortesis de descarga y 3 prótesis sustitutivas.

Conclusión. El cirujano pediátrico tiene un papel fundamental en el cuidado y prevención de complicaciones a corto y largo plazo que presentan los niños con sepsis fulminante. La intervención precoz y el seguimiento estrecho disminuyen la morbilidad; la corrección temprana de las secuelas resultantes favorece la integración escolar, social y familiar de estos pacientes.

PALABRAS CLAVE: Sepsis; Pediatría; Tratamiento; Secuelas.

Correspondencia: Dra. Ane Miren Andrés Moreno, Departamento de Cirugía Pediátrica, Hospital Infantil La Paz, Paseo de la Castellana 261, 28046 Madrid. Email: aneandresmo@hotmail.com

Trabajo presentado en el XLIII Congreso de la Sociedad Española de Cirugía Pediátrica. Toledo, Mayo 2004.

Recibido: Junio 2004

Aceptado: Julio 2005

SURGICAL MANAGEMENT OF CUTANEOUS, MUSCLE AND SKELETAL COMPLICATIONS IN FULMINANT MENINGOCOCCEMIA

ABSTRACT: Introduction. Surgical management of purpura fulminans is required as in the acute as in the sequelae period. A retrospective case review of these sequelae, procedures which have been performed in the different moments and the outcomes was undertaken.

Methods and materials. We reviewed retrospectively 13 patients treated in our hospital from 1993 to 2003. 8 males and 5 females, with a median age of 2 years old (4 days-14 years) were managed. 70% were meningococcal. The most common areas were low extremities (92%), upper extremities (76%), lips(n=1), nose (n=1) and genitalia (n=1). Most of cases were bilateral (n=11) although two patients presented isolated affectation in one of the extremities.

The procedures were classified depending on the surgical moment. Clinical follow-up was attempted on all surgical patients; We evaluated the aesthetic, functional and psychosocial outcomes.

Results. One child died along the first 24 hours; 11 required early surgery and all of them required late interventions. 50% in the serie had necrosis over 15%.In Intensive Care Unit, it was necessary to do 6 fasciotomies (extirpating muscle in 2) and escharectomies and debridements in 8. Early amputations were made in 2 patients; both of them required ampliación in the following days. The cutaneous defects were covered with skin allografts and artificial dermis. During the sequelae period, 8 amputations were necessary (the four extremities in one case). Other procedures were coverage with autologous skin grafting (n=7), Zplastias, Wplastias (n=5), myocutaneous flaps (n=3), release of contractures (n=3) and osseus resection (n=5). There were skeletal growth disturbances which were managed with osteotomies (n=3), realineations(n=3), application of Ilizarov (n=2) and Hoffman (n=2) frames; Nowadays, 6 patients have a complete independent functioning with the use of orthotics (n=3) and prosthetics (n=3)

Conclusion. The pediatric surgeon has an important role in management and prevention of complications in patients with purpura fulminans. Urgent actuation and close follow-up decreases the morbidity; furthermore, the early reparation of sequelae improves their adaptation in school, in the family and in the society despite the physical disability.

KEY WORDS: Purpura fulminans; Pediatrics; Surgical management; Sequelae

INTRODUCCIÓN

Un 10-20% de las sepsis presentan púrpura fulminante, caracterizada por lesiones dérmicas hemorrágicas con formación de ampollas de rápida evolución, que suelen asociar fiebre, septicemia, shock y alteraciones de la coagulación⁽¹⁻³⁾. La mortalidad es mucho mayor en estos últimos casos (28% frente a un 2%), pese a la rapidez en el diagnóstico y a la mejora de los cuidados intensivos. Las lesiones son purpúricas confluentes, de predominio en extremidades, que se extienden durante las primeras horas y posteriormente se delimitan en forma de placas necróticas⁽²⁾.

Se trata de una patología cada día más valorada por el cirujano pediátrico a corto y largo plazo, ya que la mortalidad es mucho menor que hace unas décadas, pero la morbilidad mayor, convirtiéndose en pacientes habituales, que requieren un largo seguimiento⁽³⁻⁵⁾.

Se abre un amplio espectro de posibilidades quirúrgicas con el fin de mejorar la calidad de vida de estos niños una vez superado el riesgo vital. Existen pocos artículos publicados acerca del tratamiento y pautas a seguir.

El objetivo de nuestro trabajo es presentar nuestra experiencia al revisar los pacientes tratados en nuestro centro durante los últimos diez años, analizando las secuelas, las técnicas empleadas y los resultados obtenidos, así como motivar la búsqueda e innovación de procedimientos que mejoren la calidad de vida de estos niños y favorezcan una adaptación cada vez mayor en sus actividades cotidianas.

MATERIAL Y MÉTODOS

Realizamos un estudio retrospectivo basado en la revisión de historias clínicas de los niños afectados de sepsis y que requi-

reron tratamiento quirúrgico en nuestro centro en el período 1993-2003. Fueron 8 niños y 5 niñas, con una edad mediana de 2 años (rango 4 días-14 años); los resultados bacteriológicos son descritos en la tabla I. Dos de los niños no estaban correctamente vacunados, y 3 presentaron otros episodios de sepsis antes o después de la púrpura fulminante. Todos ellos precisaron UCIP en un hospital terciario. Se administró nutrición parenteral y tratamiento de soporte hemodinámico, mediante fluidoterapia e inotrópicos en todos.

La estancia media en cuidados intensivos fue de 39 días (13 días-6 meses) (Tabla II). La media de días desde el ingreso en intensivos hasta que se realizó el primer procedimiento quirúrgico fue de 12,6 días (5 horas-59 días). En 5 pacientes fue necesario intervenir durante las primeras 24 horas.

Dos niños presentaron afectación de más del 50% de superficie corporal, 4 menos de un 10% y 7 entre un 10 y un 50% (Tabla I).

Las regiones más afectadas fueron miembros inferiores (92%), seguidos de los superiores (76%) y glúteos (Tabla II); otras zonas fueron tronco, labios, nariz y genitales. Las lesiones fueron bilaterales en 11 pacientes; 2 casos presentaron afectación aislada de un miembro.

En total se realizaron 67 intervenciones quirúrgicas, algunas de ellas con varios procedimientos en distintas regiones del cuerpo. Dichos procedimientos los clasificamos en precoces, realizados durante la fase aguda (n=25), y tardíos, en la fase de secuelas (n=42). En el primer grupo, destacaron desbridamientos y cobertura cutánea. En el segundo, los más utilizados fueron amputaciones funcionales, liberación de retracciones, realineamientos óseos y alargamientos por distracción.

Evaluamos los resultados estéticos funcionales y psicosociales a largo plazo mediante seguimiento en Consultas Externas.

Tabla I Edad de los pacientes, etiología, porcentaje de superficie corporal afectada y nivel de amputación

	<i>Edad</i>	<i>Etiología</i>	<i>SC afectada</i>	<i>Amput.</i>	<i>Otras complicaciones</i>
1	3 a	Meningo C	45%	2%	Colecistectomía
*2	5 m	Meningo	35%	22%	
3	15 m	Meningo C	80%	----	Exitus
4	4 a	Meningo C	15%	2%	
5	18 m	Meningo C	1%	----	
6	9 a	StreptoB-A	10%	----	
7	8 a	Meningo	35%	----	
8	14 a	Meningo C	60%	30%	GEP
**9	10 m	Neumoc	15%	12%	
***10	2 a	Meningo C	10%	2%	
11	4 d	<i>Klebsiella</i>	9%	1%	Pt 25 sems
12	10 a	<i>E. coli</i>	8%		
****13	12 m	Meningo B	5%	4%	Retraso psicomotor

Ingreso hospitalario dos meses antes por sepsis sin confirmación bacteriológica. **No inmunizado frente a Hib; sufrió varicela tras la sepsis. *Eo inmunizado correctamente. ****En tres meses dos sepsis meningocócicas.*

Tabla II Tiempo que permanecieron los pacientes en Cuidados Intensivos frente al tiempo que transcurrió hasta el primer procedimiento quirúrgico. Número de intervenciones quirúrgicas por paciente, divididas en precoces y tardías. Localización de las lesiones en cada paciente

	Ingreso 1º UCI	IQ	Nº IQ	Precoces	Tardías	Localización
1	24 d	14d	10	5	5	MMII, MMSS, tórax, glúteos
2	13 d	<1 d	10	5	5	MMII, manos, codo I, labio
3	7 d	<1d	1	1	0	Generalizada
4	25 d	22 d	3	2	1	MMII, pie D
5	11 d	18 d	1	0	1	Tobillo D
6	14 d	<1 d	4	3	1	MID, MSI
7	17 d	19 d	5	2	3	MMII, glúteos
8	4 m	<1 d	9	2	7	MMII, MMSS, cara, pene, glúteos, hombros
9	14 d	8 d	7	1	6	MMII, MSD
10	31 d	14 d	4	1	3	Pie D, mano D, glúteos
11	40 d	<1 d	5	1	4	MSI
12	12 d	6 d	3	2	1	MID
13	6 m	59 d	5	0	5	Pies, manos

RESULTADOS

Once pacientes requirieron actuación precoz y todos precisaron intervenciones tardías. En la tabla III se resumen algunas de las características más llamativas de cada caso. Durante su estancia en UCIP se realizaron 6 fasciotomías, 8 escarotomías tras desbridamiento y 2 amputaciones con carácter urgente. De estos últimos, ambos precisaron ampliación en los días siguientes. Los defectos se cubrieron con injertos cutáneos y dermis artificial. Durante el período de secuelas, 8 niños precisaron amputaciones. La cirugía del muñón se realizó en todos ellos y 3 requirieron además remodelación del mismo. El defecto se cubrió mediante colgajos de rotación y autoinjertos. En algunos casos, bien por ser insuficiente, bien porque presentaron otro episodio séptico posterior, hubo que resecaer esquirlas óseas (n=5) o bien ampliar la zona amputada, incluyendo la fisis, epífisis y articulación.

Un niño de 14 años presentó necrosis masiva de los cuatro miembros y precisó una cuádruple amputación (Fig. 1). Se realizó a lo largo de 4 intervenciones y hubo que ir ampliando de acuerdo con la extensión de la necrosis. En él empleamos transferencias musculares para remodelación de los muñones.

Cuatro niños presentaron afectación exclusiva de partes blandas; durante el período de secuelas, se realizaron injertos (n=7), zetaplastias, W-plastias (n=5), colgajos miocutáneos (n=3) y liberaciones musculares (n=3). Si existía afectación superficial se intentaron las curas locales con pomadas como Furacin® o sulfadiacina argéntica. También se usaron apósitos biosintéticos como el Acticoat®. Si la escara era más profunda, requirieron ya intervención quirúrgica. Ésta consistió en desbridamiento de la lesión o escarotomía y

cobertura de las lesiones, bien por sutura primaria si eran pequeñas, bien con apósitos biosintéticos tipo Biobrane®, dermis artificial (Integra®) o, lo que es más frecuente, con autoinjertos cutáneos. A partir del año de la resolución de la sepsis, intervenimos a 3 pacientes para mejorar la estética de cicatrices hipertróficas y retráctiles, así como para mejorar la función de los miembros. Las zonas más frecuentes de retracción fueron los glúteos y empleamos W-plastias, zetaplastias e injertos como técnicas más comunes.

El resto presentaban también alteraciones óseas, predominando las necrosis distales (dedos y pies), aunque también casos de osteoporosis generalizada y alteración en el crecimiento (n=2). En 3 niños fue preciso amputar más de un 10% de superficie corporal. El resto se trataron mediante osteotomías correctoras (n=4), realineamientos (n=3), pulgarización (n=1) y alargamientos mediante distractores Ilizarov (n=2) y Hoffman (n=2) (Fig. 2).

En cuanto al miembro superior, 2 casos presentaron pérdida del aparato extensor con retracciones masivas y luxaciones de las articulaciones metacarpofalángicas. En ellos se realizó reducción, osteosíntesis en flexión y autoinjertos cutáneos dorsales en los radios afectados para liberar el dorso de la mano. En uno de ellos fue necesario explorar y liberar la musculatura flexora del antebrazo. También se utilizaron colgajos dorsales para plastias de comisuras. Hubo un caso de clinodactilia residual severa, que requirió osteotomía, realineamiento, osteosíntesis con agujas de Kirschner e injertos. En los casos donde hubo afectación del codo, se realizó desbridamiento de las lesiones y plastias mediante colgajos de rotación y autoinjertos (Tabla IV).

Actualmente 3 precisan ortesis de descarga y 3 prótesis sustitutivas, y continúan en seguimiento por los servi-

Tabla III Resumen de los casos

- 1 Afectación del 45%, en MMSS, MMII y tronco. Escarectomías, amputaciones. Liberación de retracciones, injertos y zetaplastias
- 2 Afectación de manos, labio y miembros inferiores; amputación hasta la rodilla
- 3 Necrosis muscular masiva de extremidades, cara y tronco con extrema gravedad hemodinámica, desestimando cualquier actitud quirúrgica previo acuerdo con familiares. Falleció al 7º día
- 4 Necrosis del pie y tobillo derecho, con exposición ósea; resección de algunas falanges; desviación rígida residual en valgo del talón secundario a una infección. En seguimiento por ortopedia; actualmente camina bien con ortesis (bitutor corto)
- 5 Escara en tobillo que precisó injerto
- 6 Fascitis necrotizante en MID; afectación sistémica grave. Fasciotomía y desbridamiento en las primeras 24 horas; evolución tórpida, 3 nuevas reintervenciones, extirpando gran parte de masa muscular de la pierna, y compartimento superficial del antebrazo
- 7 Afectación de muslos y glúteos; cobertura con injertos mallados y liberación de retracciones
- 8 Necrosis masiva de los cuatro miembros; cuádruple amputación (Figura 1) en 4 intervenciones sucesivas, ampliando de acuerdo con la extensión de la necrosis. Transferencias musculares para remodelación de los muñones
- 9 Amputación de la tibia y peroné a nivel proximal con evolución tórpida del muñón; cirugías de limpieza y resección ósea con osteotomía valguizante y osteosíntesis con agujas de Kirschner y yeso
- 10 Afectación distal (pies y manos), con amputación de varios dedos. Cobertura con injertos y liberación de retracciones
- 11 Recién nacida pretérmino (720 g); sepsis al 4º día de vida, con isquemia masiva del MSD. Desbridamiento del tejido necrótico del codo y antebrazo, y amputación de las falanges distales de los dedos en la fase aguda. Como secuelas, pérdida cutánea del carpo y muñeca, sinostosis radiohumeral, osteólisis severa del cúbito y radio y osteólisis con reabsorción de varios dedos, entre ellos el primero. Técnicas quirúrgicas empleadas: liberación de retracciones, zetaplastia, pulgarización del segundo dedo hipoplásico, reconstrucción cutánea, extirpación de brida; distractor Ilizarov
- 12 Necrosis de miembro inferior, fasciotomía y cobertura con injertos
- 13 Dos episodios de sepsis en 3 meses; pérdida de parte de los dedos de ambos pies, destrucción de calcáneo, horizontalización de los astrágalos; tratado por ortopedia, con ortesis de la marcha, plantillas y calzado especial; artritis traumática 5 años después, precisando limpieza quirúrgica del muñón del pies, actualmente con apoyo y marcha aceptable. 7 años después, braquidactilia residual y mano zamba radial: 2 distractores tipo Hoffmann e Ilizarov. Pendiente de centralización del carpo, comisuroplastia y alargamiento del resto de dedos

*MMSS: miembros superiores; MMII: miembros inferiores; MID: miembro inferior derecho; MSD: miembro superior derecho.

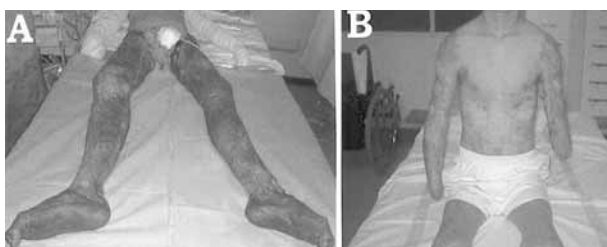


Figura 1. A) Paciente con afectación severa de las cuatro extremidades. B) Resultado después de múltiples cirugías en fase de rehabilitación.

cios de Rehabilitación y Ortopedia pediátrica de nuestro centro. El resto sigue rehabilitación en sus lugares de procedencia.

La labor integrada de intensivistas, cirujanos y rehabilitadores, ha hecho posible que estos niños tengan actualmente una calidad de vida aceptable, incluso aquellos múltiples amputados, quienes mediante prótesis son capaces de caminar, comer, escribir, etc. y ser independientes en sus actividades escolares y familiares.

DISCUSIÓN

La sepsis fulminante en los niños es una enfermedad grave, que puede dar lugar a compromiso vital en horas. La alteración en la microvascularización es la principal responsable de extensas lesiones cutáneas necroticohemorrágicas que implican al cirujano pediátrico en el tratamiento de estos niños, y éste debe conocer sus posibilidades de actuación⁽³⁻⁵⁾.

Es fundamental diferenciar las dos etapas del proceso⁽⁶⁾. Durante la fase aguda el cirujano trabaja conjuntamente con el *intensivista*, y debe tomar decisiones condicionadas por la situación general del niño⁽⁷⁾. Las incisiones de descarga mediante fasciotomías o escaretomías durante las primeras 24 horas están indicadas cuando existe compromiso vascular distal rápidamente progresivo. Igualmente se debe amputar de forma urgente si la necrosis del miembro es masiva, irreversible y provoca un deterioro del estado séptico⁽⁸⁾. Cuando no se dan estas circunstancias, la mejor opción es una vigilancia estrecha de las placas de necrosis, observando cómo se van delimitando y formando una escara y realizar desbridamiento y escarectomía entonces, favorecidos por una mayor estabilidad hemodinámica⁽¹⁾. En estos momentos, existen

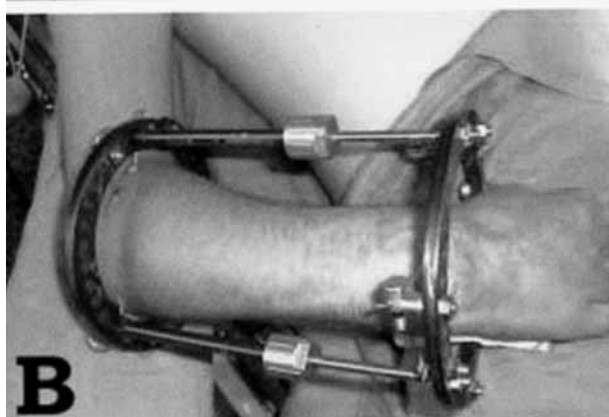
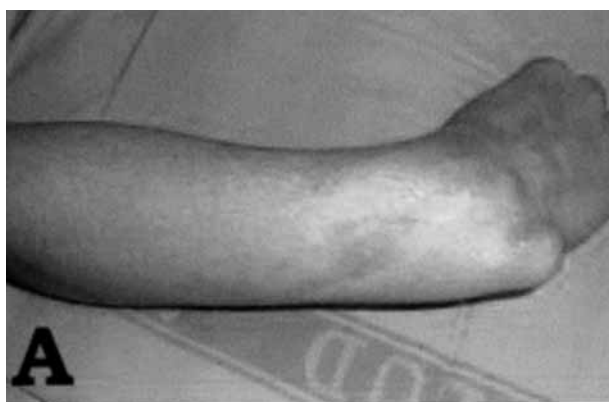
Figura 2. A) Secuela de sepsis en un paciente con afectación de miembro superior, detención del crecimiento óseo y amputaciones distales. B) Distractor de Ilizarov para alargamiento de antebrazo.

diversas opciones para cubrir los defectos creados, bien con injertos cutáneos, bien con dermis artificial⁽⁹⁾, que dan buenos resultados. Saber esperar y elegir el momento idóneo

de la cirugía es la clave del éxito en muchos casos y puede evitar una amputación excesiva y/o poco funcional realizada de urgencia⁽⁵⁾.

La necesidad en algunos casos de tener que amputar extensas zonas corporales, plantea un conflicto ético que debe ser discutido conjuntamente entre cirujanos, intensivistas y teniendo siempre en cuenta la opinión de los padres⁽¹⁰⁾.

Durante la fase de secuelas el tratamiento y seguimiento debe ser conjunto con *rehabilitadores*. La cirugía plástica y reconstructiva que ofrece el cirujano pediátrico debe estar destinada a conseguir la mayor funcionalidad, para una mejor adaptación futura. A la hora de amputar se debe intentar preservar la mayor longitud de hueso viable, y, si es posible, el cartilago de crecimiento o fisis, para no detener su desarrollo futuro⁽¹¹⁾. Las epífisis y articulaciones deben tratarse con vistas a la acomodación posterior de prótesis sustitutivas, evitando la resección innecesaria^(12, 13). Nuestra experiencia es que es preferible esperar para amputar si existe alguna posibilidad de recuperación (Fig. 3). Son frecuentes también procedimientos quirúrgicos para remodelación del muñón, donde pueden emplearse técnicas como cobertura con injertos, extirpación de esquirlas óseas, colgajos miocutáneos⁽¹⁴⁾ o transferencias musculares⁽¹⁵⁾. Es importante que no exista exposición ósea para evitar infecciones y formación de úlceras. Conviene tener en cuenta también que el muñón óptimo de cara a una rehabilitación mejor es el no doloroso, más que el muñón largo. Si no es posible evitar la detención del crecimiento tras una isquemia masiva del miembro, pueden colocarse distractores óseos tras osteotomías de la diáfisis.

La afectación del miembro superior merece una atención especial pues es el más importante funcionalmente y el segundo más afectado. Algunos dedos o parte de ellos sufren autoamputación por isquemia distal, y no requieren tratamiento quirúrgico⁽¹⁶⁾. Otros problemas son las retracciones por pér-

Tabla IV Resumen de la afectación en cada paciente y de las técnicas empleadas en cada caso

	<i>Cir mano</i>	<i>Técnica</i>	<i>Cir artic/hueso</i>	<i>Técnica</i>	<i>Ampliac amput</i>	<i>Predominio</i>
1	No		No		No	PB/óseo distal
2	Sí		Si	Prótesis	Sí	PB/óseo
3	---		---		---	---
4	No		Sí	Ortesis	No	PB/óseo distal
5	No		No		---	PB
6	No		No		---	PB
7	No		No		---	PB
8	Sí	Amput	Sí	Prótesis	Sí	PB/óseo
9	No		Sí	Prótesis	No	PB/óseo
10	Sí		No			PB/óseo
11	Sí	Pulgarizac	Sí	Distractor	---	oseo
12	No		No		No	PB
13	Sí	Distractor	No	Ortesis, distract.	---	PB/óseo

PB, partes blandas.

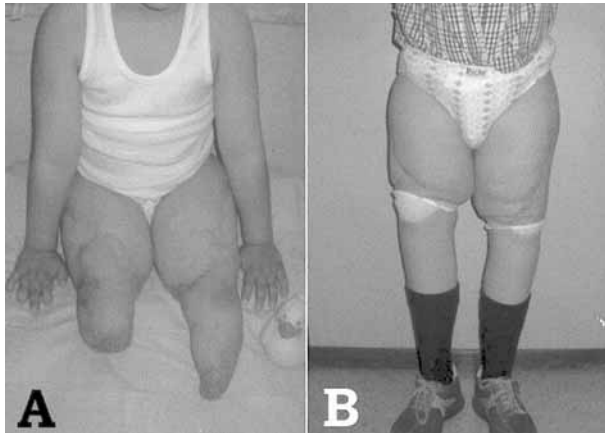


Figura 3. A) Paciente con afectación de ambos MMII en los que se preservó muñón adecuado y articulación para colocación de prótesis, tal como se muestra en B.

dida de musculatura flexora o extensora, y las deformidades angulares. En estos casos es posible colocar distractores para alargar falanges residuales, osteotomías correctoras, liberar retracciones mediante injertos y plastias de comisuras, o pulgarizaciones del segundo dedo cuando se ha perdido el primer radio, para conseguir la pinza manual⁽¹⁷⁾. Existen prótesis de antebrazo con dispositivos eléctricos que permiten mediante contracción de grupos musculares más proximales, realizar el movimiento de pinza y de este modo, actividades como comer o escribir. Es una terapia larga y cuidadosa por parte de rehabilitadores.

CONCLUSIONES

En el cuidado y prevención de complicaciones a corto y largo plazo en niños con sepsis fulminante es fundamental la labor conjunta de pediatras, intensivistas, cirujanos pediátricos, rehabilitadores, traumatólogos y psicólogos tanto en la fase aguda como en la de secuelas. El éxito del tratamiento, especialmente en los niños de mayor gravedad y amputaciones masivas, se basó en un abordaje precoz ya desde las primeras horas de ingreso, y una comunicación estrecha entre cirujanos plásticos y rehabilitadores.

Existe un amplio campo de posibilidades técnicas quirúrgicas en el tratamiento de la sepsis y secuelas, que todo cirujano pediátrico debe conocer con el fin de mejorar la calidad de vida y disminuir el conflicto ético que podría suponer que estos niños salgan del momento crítico de la enfermedad.

Así, niños que presentan necrosis masiva de las extremidades secundaria a la sepsis fulminante, pueden llegar a conseguir una integración escolar, social y familiar gracias a la intervención quirúrgica precoz, el seguimiento estrecho y la corrección temprana de las secuelas.

BIBLIOGRAFÍA

1. Wheeler JS, Anderson BJ, De Chalain TM. Surgical interventions in children with meningococcal purpura fulminans--a review of 117 procedures in 21 children. *J Pediatr Surg* 2003;**38**: 597-603.
2. Huang DB, Price M, Pokorny J, Gabriel KR, Lynch R, Paletta CE. Reconstructive surgery in children after meningococcal purpura fulminans. *J Pediatr Surg* 1999;**34**:595-601.
3. Mok Q, Butt W. The outcome of children admitted to intensive care with meningococcal septicaemia. *Intensive Care Med* 1996; **22**:259-263.
4. Carno MA. Meningococemia: recognizing and reducing complications in pediatric patients. *AACN Clin Issues Crit Care Nurs* 1994;**5**:278-288.
5. Hudson DA, Goddard EA, Millar KN. The management of skin infarction after meningococcal septicaemia in children. *Br J Plast Surg* 1993;**46**:243-246.
6. Potokar TS, Oliver DW, Ross Russell R, Hall PN. Meningococcal septicaemia and plastic surgery--a strategy for management. *Br J Plast Surg* 2000;**53**:142-148.
7. Arevalo JM, Lorente JA, Fonseca R. Surgical treatment of extensive skin necrosis secondary to purpura fulminans in a patient with meningococcal sepsis. *Burns* 1998;**24**:272-274.
8. Herrera R, Hobar PC, Ginsburg CM. Surgical intervention for the complications of meningococcal-induced purpura fulminans. *Pediatr Infect Dis J* 1994;**13**:734-737.
9. Besner GE, Klamar JE. Integra Artificial Skin as a useful adjunct in the treatment of purpura fulminans. *J Burn Care Rehabil* 1998; **19**:324-329.
10. Schaller RT, Jr, Schaller JF. Surgical management of life-threatening and disfiguring sequelae of fulminant meningococemia. *Am J Surg* 1986;**151**:553-556.
11. Landham TL, Datta D, Nirula HC. Amputation for gangrene of the limbs following severe meningococcal infection. *J R Coll Surg Edinb* 1991;**36**:11-12.
12. Grogan DP, Love SM, Ogden JA, Millar EA, Johnson LO. Chondro-osseous growth abnormalities after meningococemia. A clinical and histopathological study. *J Bone Joint Surg Am* 1989;**71**: 920-928.
13. Genoff MC, Hoffer MM, Achauer B, Formosa P. Extremity amputations in meningococemia-induced purpura fulminans. *Plast Reconstr Surg* 1992;**89**:878-881.
14. Jester A, Waag KL, Germann G, Bickert B. Sequential microsurgical flap reconstruction following purpura fulminans during infancy and childhood. *J Reconstr Microsurg* 2002;**18**:17-22.
15. Yuen JC. Free-muscle-flap coverage of exposed knee joints following fulminant meningococemia. *Plast Reconstr Surg* 1997; **99**:880-884.
16. Fitton AR, Dickson WA, Shortland G, Smithies M. Peripheral gangrene associated with fulminating meningococcal septicaemia. Is early escharotomy indicated? *J Hand Surg [Br]* 1997;**22**:408-410.
17. Masquelet AC, Romana MC, Gilbert A, Berard J. Management of purpura fulminans at the upper extremity. *Hand Clin* 2000;**16**:723-731.