Dispositivo de presión negativa empleado en pacientes pediátricos con abdomen hostil: serie de casos

K. Serrano Concha[1], H. Morales Mayorga[1], D. Acosta Farina[1,2], L. Mendoza Saldarreaga[1], V. Pólit Guerrero[1,2], J. Oliveros Rivero[1], D. Acosta Bowen[3]

[1]Servicio de Cirugía Pediátrica. Hospital de Niños Dr. Roberto Gilbert Elizalde. Guayaquil (Ecuador). [2]Universidad Católica Santiago de Guayaquil (Ecuador). [3]Medicina de Familia. Hospital Mount Sinai. Chicago (EE.UU.).

Resumen

Introducción. El abdomen hostil es una patología quirúrgica caracterizada por una pérdida de espacio entre los órganos y estructuras del abdomen. La terapia de presión negativa se ha descrito de manera extensa en adultos, pero no así en pacientes pediátricos. El objetivo de este estudio es presentar los resultados a corto plazo de la terapia de presión negativa en pacientes pediátricos con abdomen hostil debido a distintas etiologías.

Material y métodos. Identificación y análisis retrospectivo de los pacientes pediátricos con abdomen hostil (< 18 años) tratados con terapia de presión negativa ABTHERA.

Resultados. Se incluyó a 7 pacientes. La mediana de edad fue de 16 años (rango: 9-17). 5 (71,4%) eran niños y 2 (28,6%) niñas. 3 (43%) presentaban antecedentes médico-quirúrgicos de interés (lupus eritematoso sistémico, apendicectomía complicada y derivación ventriculoperitoneal). El dispositivo se empleó a presión constante, entre –50 y –125 mmHg. Los hallazgos preoperatorios y postoperatorios se notificaron mediante la clasificación de Bjork. Los dispositivos se sustituyeron cada 4-7 días (mediana de 5 días). La cantidad total de reemplazos fue de 1-4 (mediana de 3). 5 (71,4%) pacientes precisaron ventilación mecánica invasiva durante la terapia de presión negativa debido al estado clínico. 4 (57%) pacientes recibieron nutrición enteral. 1 (14%) paciente requirió reintervención posterior al cierre definitivo por el desarrollo de un absceso retroperitoneal. El resultado, evaluado en base a la tolerancia oral, el movimiento intestinal y la ausencia de dolor, fue favorable en todos los pacientes.

Conclusión. Los dispositivos de terapia de presión negativa aportan resultados favorables en los pacientes pediátricos con abdomen hostil, aunque se necesita más información para evaluar los ajustes de presión y la frecuencia de reemplazo del dispositivo.

Palabras Clave: Técnicas de cierre de heridas abdominales, Técnicas de abdomen abierto; Terapia de presión negativa; Pediatría.

Negative pressure device used in pediatric patients with hostile abdomen. Case series

Abstract

Introduction. Hostile abdomen is a surgical condition characterized by loss of space between organs and structures in the abdomen. Negative pressure therapy use has been widely described in adults; the case is not the same for pediatric patients. The goal of this study is to present short-term results of negative pressure therapy use in pediatric patients with hostile abdomen due to different etiologies.

Materials and methods. Pediatric hostile abdomen patients (< 18 years) who were treated Negative pressure therapy using ABTHERA were identified and retrospectively reviewed.

Results. 7 patients were included in this study. Median age was 16 (range: 9-17 yo). 5 (71.4%) were male and 2 (28.6%) females. 3 (43%) had significant past medical/surgical history (Systemic Lupus Erythematosus, complicated appendectomy and ventriculoperitoneal-shunt). The device was set at a continuous pressure ranging from –50 to –125 mmHg. Pre and post-surgical findings were reported using Bjork's classification. Devices were replaced every 4-7 days (median 5 days). Total amount of replacements was 1-4 (median 3). 5 (71.4%) patients required invasive mechanical ventilation during use of Negative pressure therapy based on clinical status. 4 (57%) patients received enteral nutrition. 1 (14%) patient required re-intervention posterior to definitive closure due to retroperitoneal abscess development. Outcome, evaluated by (oral tolerance, bowel movement and absence of pain), was favorable in all patients.

Conclusion. Negative pressure therapy devices generate favorable results in hostile abdomen in pediatric population but further information is needed to assess pressure settings and device replacement frequency.

Key Words: Abdominal wound closure techniques; Open abdomen techniques; Negative-pressure wound therapy; Pediatrics

INTRODUCCIÓN

El abdomen hostil es una patología quirúrgica caracterizada por una pérdida de espacio entre los órganos y estructuras del abdomen. Sus principales causas son las adherencias y patologías graves que requieren posteriores reintervenciones, generando una elevada morbimortalidad[1,2].

DOI: 10.54847/cp.2024.01.08

Correspondencia: Drs. Karen Serrano Concha. Servicio de Cirugía Pediátrica. Hospital de Niños Dr. Roberto Gilbert Elizalde. Av. Roberto Gilbert y Nicasio Safadi. 090505 Guayaquil (Ecuador).
E-mail: kaprilu24@hotmail.com

Recibido: Junio 2023 *Aceptado:* Diciembre 2023

Figura 1. Paciente de 16 años con trauma abdominal cerrado por accidente de tráfico, con perforación intestinal yeyunoileal. A) Dispositivo de laparostomía; B) Resultado tras la retirada del dispositivo de laparostomía al cuarto día; C) Colocación del dispositivo ABTHERA; D) Resultado tras la retirada del dispositivo ABTHERA al quinto día

La terapia de presión negativa (TPN) ha sido descrita ampliamente en adultos, pero no así en pacientes pediátricos[3].

La TPN para el tratamiento del abdomen abierto funciona por medio de distintos mecanismos. En primer lugar, la gasa porosa puede ayudar a aislar los contenidos abdominales de la pared abdominal y el entorno exterior. Además, la presión negativa puede eliminar activamente el líquido y las citoquinas inflamatorias, ayudando a disminuir el edema, evitar la hipertensión intraabdominal y reducir la formación de adherencias entre el intestino y el peritoneo anterior. Por otro lado, el efecto de la presión promueve la migración celular y el crecimiento de nuevos vasos sanguíneos. Asimismo, el sistema de succión con presión negativa elimina el líquido y las sustancias infecciosas del abdomen abierto. Y, por último, la técnica es capaz de aportar tensión medial, lo cual puede contribuir a minimizar la retracción fascial y facilitar el cierre por primera intención[4,5].

El objetivo de este estudio es presentar los resultados a corto plazo de la terapia de presión negativa en pacientes pediátricos con abdomen hostil debido a distintas etiologías (Fig. 1).

MATERIAL Y MÉTODOS

Se llevó a cabo un estudio retrospectivo de 7 pacientes con abdomen hostil (etiologías diversas) tratados en el hospital con TPN ABTHERA (KCI, San Antonio, TX, EE.UU.) entre septiembre de 2020 y mayo de 2022.

Los hallazgos preoperatorios y postoperatorios se notificaron mediante la clasificación de Bjork (Tabla I).

Las variables estudiadas fueron la edad, el sexo, los antecedentes médico-quirúrgicos, las intervenciones antes del empleo de la TPN, los hallazgos operatorios antes y después de la aplicación de la TPN (según Bjork)[6] (Tabla II), los ajustes de presión del dispositivo, la frecuencia de reemplazo del dispositivo (desde su primer uso hasta el cierre completo de la pared abdominal), la necesidad de ventilación mecánica invasiva, la nutrición enteral, la reintervención y el resultado. Los datos se recopilaron a través de Microsoft Excel 2016, y el análisis estadístico se llevó a cabo mediante el programa SPSS 21.0.0.0.

Tabla I. **Clasificación del abdomen abierto según Bjork (actualizada en 2016)**

Escala		*Descripción*
1	1 A	Abdomen abierto limpio, sin adherencias entre el intestino y la pared abdominal.
	1 B	Abdomen abierto contaminado, sin adherencias/fijaciones.
	1 C	Fuga entérica, sin fijaciones.
2	2 A	Abdomen abierto limpio, con desarrollo de adherencias/fijaciones.
	2 B	Abdomen abierto contaminado, con desarrollo de adherencias/fijaciones.
	2 C	Fuga entérica, con desarrollo de fijaciones.
3	3 A	Abdomen congelado limpio.
	3 B	Abdomen congelado contaminado.
4	4	Fístula enteroatmosférica definida, abdomen congelado.

RESULTADOS

Se incluyó a 7 pacientes. El rango de edad fue de entre 9 y 17 años (mediana de 16). Cinco (71,4%) eran niños y 2 (28,6%) niñas. Tres (43%) tenían antecedentes médico-quirúrgicos de interés (lupus eritematoso sistémico, apendicectomía complicada y derivación ventriculoperitoneal). El dispositivo se empleó a presión constante, entre –50 y –125 mmHg. Los dispositivos se sustituyeron cada 4-7 días (mediana de 5 días). La cantidad total de reemplazos fue de 1-4 (mediana de 3). Cinco (71,4%) pacientes precisaron ventilación mecánica invasiva durante la TPN por su estado clínico. 4 (57%) pacientes recibieron nutrición enteral. Un paciente (14%) requirió reintervención posterior al cierre definitivo por el desarrollo de un absceso retroperitoneal. El resultado, evaluado en base a la tolerancia oral, el movimiento intestinal y la ausencia de dolor, fue favorable en todos los pacientes (Fig. 2).

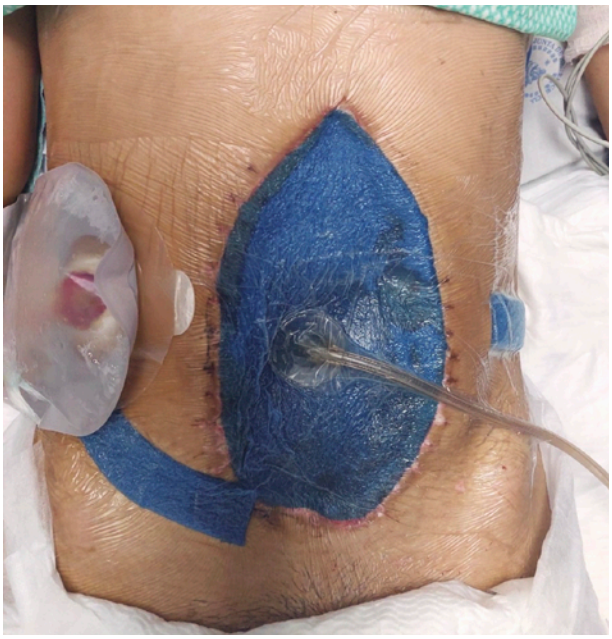

Figura 2. Paciente masculino de 14 años con abdomen hostil por peritonitis derivada de apendicitis.

COMENTARIOS

El abdomen hostil es una patología quirúrgica caracterizada por una pérdida de espacio entre los órganos y estructuras del abdomen. Su causa principal es la aparición de adherencias graves tras la cirugía. Toda lesión peritoneal desencadena cascada inflamatoria, angiogénesis, actividad fibroblástica y condensación de fibrina/colágeno (que da lugar a la formación de bandas fibrosas entre los órganos y los tejidos, siendo la ubicación más frecuente la situada entre el intestino y la pared abdominal)[1,6].

La gestión del abdomen abierto conlleva un mayor riesgo de infección en pacientes pediátricos que en adultos debido a la rápida pérdida de calor y al escaso volumen sanguíneo. El dispositivo de TPN ABTHERA se adapta fácilmente a las necesidades relacionadas con las heridas abdominales en la población pediátrica[3].

Se han descrito múltiples etiologías del abdomen hostil. En esta serie, se presentó con mayor frecuencia como resultado de perforaciones intestinales (de ubicación diversa) en 5 (71,4%) casos. No existe ninguna guía que establezca con exactitud la frecuencia de reemplazo del dispositivo de TPN en pacientes pediátricos, aunque se recomienda sustituirlo cada 5 días, como en nuestra serie. En el caso #VI, el reemplazo se retrasó por las condiciones hemodinámicas, que eran inestables, a pesar de lo cual el resultado siguió siendo favorable.

En 2009, Bjork elaboró una clasificación de las heridas abiertas abdominales, catalogando a los pacientes según la complejidad del caso. La clasificación se actualizó en 2016 con ayuda de la Sociedad Mundial del Síndrome Compartimental Abdominal (WSACS)[7,8]. Todos nuestros pacientes experimentaron una mejoría en la clasificación tras aplicárseles la TPN.

Tabla II. Características de los pacientes sometidos a TPN

Paciente	*I*	*II*	*III*	*IV*	*V*	*VI*	*VII*
Edad (años)	14	16	16	16	15	17	9
Sexo	M	M	F	F	M	M	M
Antecedentes médico-quirúrgicos	–	–	LES	– Apendicectomía abierta – Reintervención por perforación colónica (hemicolectomía e ileostomía de Brooke)	DVP	–	–
Etiología del abdomen hostil	– Trauma abdominal cerrado – Perforación duodenal	– Abdomen agudo por apendicitis	– Abdomen agudo por perforación colónica espontánea	– Abdomen agudo por perforación ileal	– Adherencias graves – Perforación yeyunal	– Síndrome AMS – Dehiscencia de la anastomosis intestinal	– Trauma abdominal penetrante por herida de arma de fuego – Perforación duodenal – Hematoma retroperitoneal
Abordaje quirúrgico inicial (antes de la TPN)	– Laparotomía exploratoria – Omentectomía completa – Yeyunostomía de doble barril – Irrigación de la cavidad – Colocación de drenaje abdominal – Laparostomía	– Laparotomía exploratoria – Omentectomía completa – Apendicectomía – Irrigación de la cavidad – Colocación de drenaje tubular (x2)	– Laparoscopia exploratoria – Laparotomía exploratoria – Tutorización de la zona de perforación – Laparostomía	– Laparotomía exploratoria – Resección ileal – Adaptación de la ileostomía – Colocación de drenaje tubular y Penrose – Laparostomía	– Laparotomía exploratoria – Ruptura dehiscencia –enterorrafía primaria– perforación yeyunal – Irrigación de la cavidad – Laparostomía	– Laparotomía exploratoria – Piloroplastia – Anastomosis termino-terminal (duodeno-yeyunal)	– Laparotomía exploratoria – Omentectomía completa – Irrigación de la cavidad – Colocación de drenaje tubular (x2)
Hallazgos abdominales antes de la TPN (Bjork)	3B	3B	3B	3B	3B	2C	2C
Hallazgos abdominales después de la TPN (Bjork)	2A	2A	3A	2A	2A	2A	1A
Frecuencia de reemplazo (días)	4	5	4	4	5	7	5
Cantidad total de reemplazos	3	1	3	1	2	3	4
Necesidad de ventilación mecánica invasiva	Sí	Sí	No	Sí	No	Sí	Sí
Necesidad de nutrición enteral	Sí	No	No	No	Sí	Sí	Sí

LES = lupus eritematoso sistémico; DVP = derivación ventriculoperitoneal; M = masculino; F = femenino; AMS = arteria mesentérica superior.

En conclusión, el abdomen hostil continúa siendo una patología compleja en la población pediátrica. Su manejo no se encuentra estandarizado, principalmente debido a la falta de notificación a nivel mundial. Los dispositivos de TPN aportan resultados favorables, aunque hace falta más información para evaluar los ajustes de presión y la frecuencia de reemplazo del dispositivo. En nuestra serie, todos los pacientes se beneficiaron de la TPN, como demuestra el hecho de que mejorase su estatus en la clasificación de Bjork y de que no fuera necesaria reintervención tras el cierre de la pared abdominal.

BIBLIOGRAFÍA

1. Zurita Aguirre GK, Ramírez Pulua DA, Ureña Pulula JF, Marín Castro PX. Terapia de presión negativa para el manejo de abdomen catastrófico secundario a íleo biliar. Rev Cub de Cir. 2022; 61: e1085.
2. Salazar-Jiménez M, Alvarado-Duran J, Fermín-Contreras M, Rivero-Yanez F, Lupian-Angulo A, Herrera-Gonzalez A, et al. Íleo biliar, revisión del manejo quirúrgico. México: Cirugia y Cirujanos. 2018; 86: 182-6.
3. Soma J, Ishii D, Miyagi H, Ishii S, Motoki K, Kawabata H, et al. Damage control surgery for grade IV blunt hepatic injury with multiple organ damage in a child: a case report. Surg Case Rep. 2021; 7: 269.
4. Cheng Y, Wang K, Gong J, Liu Z, Gong J, Zeng Z, et al. Negative pressure wound therapy for managing the open abdomen in non-trauma patients. Cochrane Database Syst Rev. 2022; 5: CD013710.
5. Demetriades D. Total management of the open abdomen. Int Wound J. 2012; 9 Suppl 1(Suppl 1): 17-24.
6. Caballero Arevalo AM, Daza Caballero M, Lara Pérez CA. Abdomen hostil: complicación quirúrgica ulterior a 9 intervenciones. Rev Cient Cienc Med. 2018; 21: 107-12.
7. Björck M, Bruhin A, Cheatham M, Hinck D, Kaplan M, Manca G, et al. Classification--important step to improve management of patients with an open abdomen. World J Surg. 2009; 33: 1154-7.
8. Björck M, Kirkpatrick AW, Cheatham M, Kaplan M, Leppäniemi A, de Waele JJ. Amended classification of the open abdomen. Scand J Surg. 2016; 105: 5-10.