

¿Quién fue Sistrunk?

O. Girón Vallejo

Hospital Clínico Universitario Virgen de la Arrixaca. Murcia.

La cirugía del cuello ha ocupado gran parte de la formación de nuestros médicos internos residentes y en concreto, la de las patologías asociadas a los arcos branquiales. Entre ellas, destaca la cirugía del quiste tirogloso. Todos hemos realizado en muchas ocasiones la técnica de Sistrunk, pero ¿qué hay detrás de este epónimo? De Sistrunk y de muchos otros que dieron su nombre a técnicas o instrumentos quirúrgicos, voy a ir tratando a lo largo de los próximos números de la revista, si la dirección de esta tiene a bien permitírmelo.

Walter Ellis Sistrunk (1880-1933) nació en Tallassee, Alabama. Se licenció en Medicina en 1900 en la Universidad de Tulane, Louisiana, en 1906. En sus primeros años fue interno en el Hospital de la Caridad de Nueva Orleans y más tarde operó primero como cirujano asistente en el *New Orleans Sanitarium*, hasta 1909, y luego en Lake Charles, hasta 1910. Al año siguiente, ingresó en la clínica Mayo de Rochester, Minnesota, primero como asistente en patología y luego como asistente de cirugía⁽¹⁾. Aprovecho para explicar aquí el nombre de la Clínica Mayo. Este famoso centro hospitalario estadounidense debe su nombre al doctor William Worrall Mayo (1819-1911) quien fue un médico emigrante inglés. Mayo, junto con otros compañeros, fundan una clínica privada que posteriormente, en 1919, pasó a ser una entidad sin ánimo de lucro.

Como cualquier otro médico joven, en los años siguientes Sistrunk dio el salto a jefe de sección en 1915, compaginando, hasta 1929, su trabajo como cirujano con la enseñanza de la medicina como profesor de cirugía en la Fundación Mayo, que pertenecía a la Universidad de Minnesota.

En su vida profesional, Sistrunk se dedicó con especial énfasis a las enfermedades tiroideas, la mama y el colon. Llevó a cabo en Estados Unidos un procedimiento quirúrgico muy similar al que sus contemporáneos Charles, Konadion o Thompson describieron igualmente para tratar la elefantiasis



Figura 1. Walter Ellis Sistrunk.

en 1912⁽²⁾. El linfedema fue una de sus preocupaciones, como demostró otorgándole su epónimo también a esta técnica de cobertura con injertos cutáneos tras la extirpación de esta malformación linfática⁽³⁾.

Sistrunk fue también uno de los pioneros en el uso del etileno y los barbitúricos para la anestesia, y también destacó en el campo de la parasitología⁽⁴⁾.

Pero el hecho de que conozcamos a Walter Sistrunk se debe fundamentalmente a que en 1920 publicó una revisión de 31 pacientes intervenidos en la Clínica Mayo por quiste tirogloso. En su artículo afirmaba que “la cura del quiste tiro-

DOI: 10.54847/cp.2022.02.01

Correspondencia: Dr. Óscar Girón Vallejo.

E-mail: oscar.giron@um.es

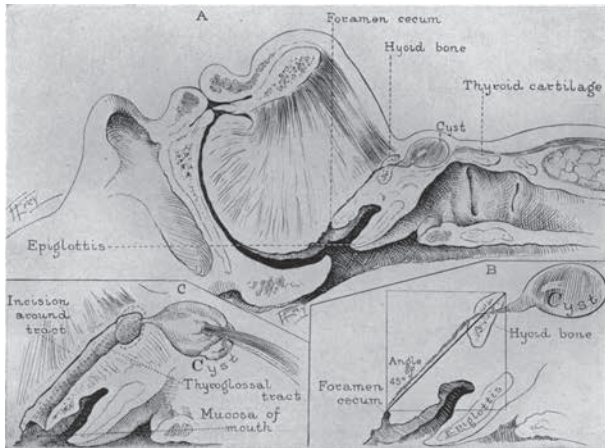


Figura 2. Dibujo incluido en el artículo original de Sistrunk de 1920.

gloso es un fracaso a menos que el tracto revestido de epitelio que va desde el quiste al foramen ciego, sea completamente extirpado incluyendo la porción central del hueso hioides”.

Sistrunk reconoció que por encima del hueso hioides el tracto era pequeño y friable, se rompía fácilmente y era muy difícil de quitar. Después de no poder curar a los pacientes al intentar disecar el tracto en su totalidad, aprendió que se obtenían mejores resultados al eliminar un núcleo de tejido del tamaño de *one eighth of an inch* (unos 3 mm) alrededor del conducto entre el hueso hioides y el foramen ciego. Del hueso hioides extirparía una porción central de “un cuarto de pulgada” y así la disección seguía hasta el foramen ciego cuya mucosa también era extirpada. La abertura de la cavidad bucal se reparaba y se aproximaban los músculos y el hueso hioides. En una descripción posterior de su operación en 1928, ya no incluye la disección hasta la cavidad oral⁽⁴⁾.

Como curiosidad, en su artículo original, Sistrunk destaca que en su serie había pacientes con fístula del conducto tirogloso de hasta 29 años de evolución.

Al parecer, tras la muerte accidental de su hijo David, quiso volver al sureste de Estados Unidos, lo que sucedió en 1929. Desde ese año, quedó ejerciendo en Dallas asociado con uno de sus ayudantes, G.D. Mahon. En 1933 murió repentinamente en Nueva Orleans, donde yacen sus restos⁽⁵⁾.

BIBLIOGRAFÍA

1. Balfour D. Walter Ellis Sistrunk, M.D. (1880-1933). *Ann Surg.* 1933; 98(6): 1120-1.

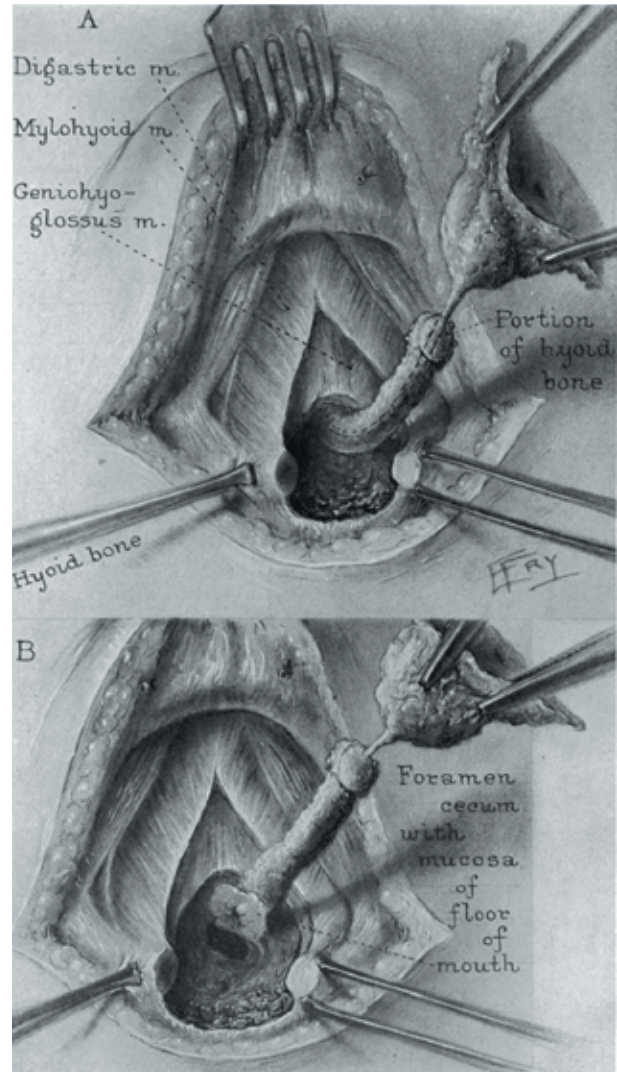


Figura 3. Esquema de la operación de Sistrunk incluido en su artículo original de 1920. En él vemos cómo después de extirpar el hueso hioides, la disección proseguía hasta la mucosa del foramen ciego.

- Green TM. Elephantiasis and the Kondoleon Operation. *Ann Surg.* 1920; 71(1): 28-31.
- Cotter ST, Hughes C. Historical case: Walter Ellis Sistrunk (1880-1933). *Br J Oral and Maxillofac Surg.* 2005; 43: 112.
- Balfour AM, Al-Reefy HM, Dilkes MG. Sistrunk's 1920 description of thyroglossal cyst excision. *Grand Rounds.* 2006; 6: L1-L2.
- Sistrunk WE. The surgical treatment of cysts of the thyroglossal tract. *Ann Surg.* 1920; 71: 121-4.