Cir Pediatr 2010; 23: 82-87

Alteraciones estructurales del músculo liso y de la expresión de EGFR y C-kit en la estenosis pieloureteral congénita. Relación con su patogénesis

V. Vargas Cruz, A. García Ceballos, C. Ruiz Hierro, M.M. Moreno Rodríguez*, A. Escassi Gil, J.I. Garrido Pérez, R.M. Paredes Esteban

*Servicios de Cirugía Pediátrica y *Anatomía Patológica. Hospital Materno-Infantil. Hospital Universitario Reina Sofía. Córdoba.*

RESUMEN

Objetivos. Evaluar el papel que la displasia muscular, el factor de crecimiento epidérmico (EGFR) y las células intersticiales de Cajal (CIC) C-kit+ pueden tener en la fisiopatología de la estenosis pieloureteral (EPU).

Material y Método. Se estudian 30 muestras de UPU (unión pieloureteral), 25 con EPU y 5 controles. Se realizan tinciones con Tricrómico de Masson y técnicas de inmunohistoquímica para Actina de músculo liso, EGFR (factor de crecimiento epidérmico) y CD117(C-kit) (Dako). Comparamos los resultados estadísticamente.

Resultados. El grupo control expresó positividad difusa de EGFR en la capa muscular; en las muestras de EPU fue positiva en el 4%, débil en el 16% y negativa en el 80%. Los controles muestran CIC C-kit+ entre las células musculares, evidenciándose una densidad disminuida en las muestras de obstrucción. El tricrómico de Masson resaltó aumento del colágeno inter e intramuscular y fibras musculares atenuadas, más finas e individualizadas, en la capa muscular interna de los casos de EPU, también evidente con la Actina. Las diferencias entre ambos grupos son estadísticamente significativas (p<0,001).

Conclusiones. Nuestros resultados sugieren que los cambios displásicos en la capa muscular, la baja expresión de EGFR y la disminución o ausencia de CIC C-kit+ pueden participar en la fisiopatología de la EPU.

PALABRAS CLAVE: Hidronefrosis congénita; Obstrucción unión urétero-pélvica; Células intersticiales de Cajal C-kit positivas; Factor de crecimiento epidérmico.

STRUCTURAL ALTERATIONS OF THE SMOOTH MUSCLE AND OF THE EGFR EXPRESSION AND C-KIT IN CONGENITAL PYELOURETHERAL STENOSIS. RELATIONSHIP WITH ITS PATHOGENESIS

ABSTRACT

Purpose. To assess the role that the muscular dysplasia, epidermal growth factor (EGFR) and interstitial cells of Cajal (ICC) C-kit +, may have in the pathophysiology of pyeloureteral stenosis (EPU).

Materials and Methods. 30 samples were studied UPJ (ureteropelvic junction), with 25 UPJ obstruction and 5 controls. Performed with Masson's trichrome staining and immunohistochemical techniques for smooth muscle actin, EGFR (epidermal growth factor) and CD117 (C-kit) (Dako). We compared the results statistically.

Results. The control group was diffuse positivity of EGFR in the muscle layer in samples of EPU was positive in 4%, weak in 16% and negative in 80%. The controls are C-kit + ICC between the muscle cells showed a decreased density in the samples of obstruction. Masson's trichrome highlighted the increase of inter-and intramuscular collagen and attenuated muscle fibers, thinner and individualized, in the inner muscular layer of the cases of EPU also evident with the actin. Differences between groups were statistically significant (p <0.001).

Conclusions. Our results suggest that dysplastic changes in the muscle layer, the low expression of EGFR and the decrease or absence of C-kit + ICC, may participate in the pathophysiology of UPJ obstruction.

KEY WORDS: Congenital hydronefrosis, Ureteropelvic junction obstruction. Intersticial cells of Cajal. Epidermal growth factor.

INTRODUCCIÓN

La obstrucción de la unión pieloureteral es la causa más común de hidronefrosis congénita, anomalía urológica más frecuente en niños. Ocurre en 1/1.000 a 1.200 recién nacidos (RN)[1]. La fisiopatología de la estenosis pieloureteral (EPU) aún no es del todo conocida, pero la hipótesis de que la estenosis se produce por una alteración en la contractilidad de la unión pieloureteral, debida a una displasia y alteración de

Correspondencia: Verónica Vargas Cruz. Hospital Universitario Reina Sofía. Secretaría de Cirugía Pediátrica. Avda. Menéndez Pidal s/n. 14006 Córdoba.

Trabajo presentado en el XLVIII Congreso de la Sociedad Española de Cirugía Pediátrica.

Recibido: Mayo 2009 *Aceptado:* Mayo 2010

la musculatura a dicho nivel, es aceptada para la mayoría de los autores[1,2]. La musculatura a nivel de la unión es tipo liso visceral unitario y la función de la mayoría de los órganos con músculo liso es movilizar lentamente su contenido en dirección distal por medio del llamado fenómeno de peristalsis, tal como se produce a nivel del tracto gastrointestinal, y tracto urinario: cálices/pelvis renal/uréter. En la obstrucción intrínseca de la UPU, se producen a nivel del segmento obstructivo alteraciones musculares que generan una alteración de las contracciones peristálticas a dicho nivel, mecanismo mediante el cual se elimina la orina desde el riñón a través del uréter hasta la vejiga[3].

Estudios previos[2,4] han descrito que un exceso de colágeno debido a una producción excesiva de células musculares anómalas reduce la motilidad a nivel de la unión pieloureteral, alterando la peristalsis ureteral[1]. Dicho exceso de colágeno combinado con una disminución de los nervios terminales en la porción estenótica[5] producen cambios en la motilidad de las células del músculo liso, alterando el transporte de la orina y produciendo el bloqueo de la peristalsis pieloureteral[4,5].

Se ha descrito, además, en la estenosis pieloureteral, a nivel del segmento estenótico, la displasia muscular con una serie de anormalidades como la disminución de miofilamentos y el incremento de organelas[6]. Kaneto y colaboradores en 1991[7] describen un incremento de fibras de formación de la capa circular y cambio en la dirección de la unión uréteropélvica. El análisis de los resultados morfológicos de su estudio condujo a English y colaboradores en 1982[8] a especular sobre la posibilidad de que las células del músculo liso son menos diferenciadas en los pacientes jóvenes y pueden tener un mayor potencial para alterarse produciendo una síntesis activa de colágeno.

En el aparato urinario, Bengoechea y colaboradores[9] describieron las células intersticiales de Cajal en el uréter humano a nivel del plexo de invervación muscular. Las células intersticiales de Cajal C-kit + son marcapasos que facilitan la propagación de los impulsos eléctricos y median la neurotransmisión. La demostración de la expresión de estas células a nivel pielocalicial en la cobaya[10], y en el humano por Valeria y colaboradores en el año 2003, en la parte proximal y distal del uréter normal, apoyaría la existencia de un marcapaso en dicha localización. Ello constituye la teoría más aceptada y se plantea su implicación en la fisiopatología de la EPU en la actualidad. La modificación de una actividad alterada de esta función de las células intersticiales de Cajal podría abrir una nueva vía terapéutica en distintas disfunciones motoras en Urología.

Los factores de crecimiento o GF (*growth factor*) son un conjunto de sustancias, la mayoría de naturaleza proteica que, junto con las hormonas y los neurotransmisores, desempeñan una importante función en la comunicación intercelular. Actúan uniéndose a receptores celulares situados en la membrana celular que transmiten la señal del exterior al interior de la célula. Estudios que evalúan la expresión del Factor de Crecimiento Epidérmico (EGFR) y del Factor de crecimiento Transformante beta1 (TGF-β1) en el tejido estenótico de las uniones pieloureterales con obstrucción congénita en niños apoyan la implicación del EGFR en la fisiopatología de la enfermedad[9].

Nuestro objetivo en este trabajo es aportar resultados para el conocimiento de la fisiopatología de la estenosis de la unión pieloureteral, evaluando el papel que la displasia muscular, el factor de crecimiento epidérmico (EGFR) y las células intersticiales de Cajal (CIC, C-kit +) pueden tener en la fisiopatología de la estenosis.

MATERIAL Y MÉTODO

Hemos analizado retrospectivamente 30 muestras quirúrgicas fijadas en formol al 10% e incluidas en parafina correspondientes a la unión pieloureteral. 25 casos correspondían a pacientes con estenosis de la unión pieloureteral a los que se realizó pieloplastia, y 5 pacientes sometidos a nefrectomía por nefroblastoma utilizados como grupo control.

Se realizaron cortes histológicos de 4 micras utilizando técnicas de tinción con hematoxilina-eosina y tricrómico de Masson, utilizadas para la determinación de fibras colágenas y elásticas.

Para la realización de técnicas inmunohistoquímicas se realizan cortes de 3 micras y se emplean tinciones para Actina de músculo liso, EGFR (factor de crecimiento epidérmico) y CD117(C-kit) de Dako. Los cortes se introducen en estufa a 60º para desparafinado y se procesan en máquina ventana (método "En Vision") a pH= 6, con un tiempo de incubación de 32 minutos, contratinción con hematoxilina (8 minutos) y postcontratinción con bluint reagent (4 minutos); como cromógeno se utilizó diaminobenzidina. Las preparaciones obtenidas fueron estudiadas con microscopía óptica, valorando la expresión de cada tinción inmunohistoquímica y las alteraciones morfológicas con tricrómico de Masson y el marcador de músculo liso, comparando los hallazgos entre los casos de obstrucción y los controles.

Los resultados fueron analizados y comparados estadísticamente mediante la prueba exacta de Fisher y la U de Mann-Whitney para muestras no paramétricas, utilizando el programa estadístico SPSS.

RESULTADOS

La edad media de los pacientes del grupo con EPU fue de 23 meses (rango 1 mes- 10 años) en el momento de la intervención, 68% varones. Del grupo control, la media de edad es 3,8 años (rango 2-7 años) y el 60% son varones.

En las muestras de la UPU con obstrucción, la expresión de EGFR era negativa en 20 casos (80%) (Fig. 1B), en el 16% (4 casos) positividad débil y un caso (4%) fue positivo. En el grupo control, positividad difusa moderada en la capa

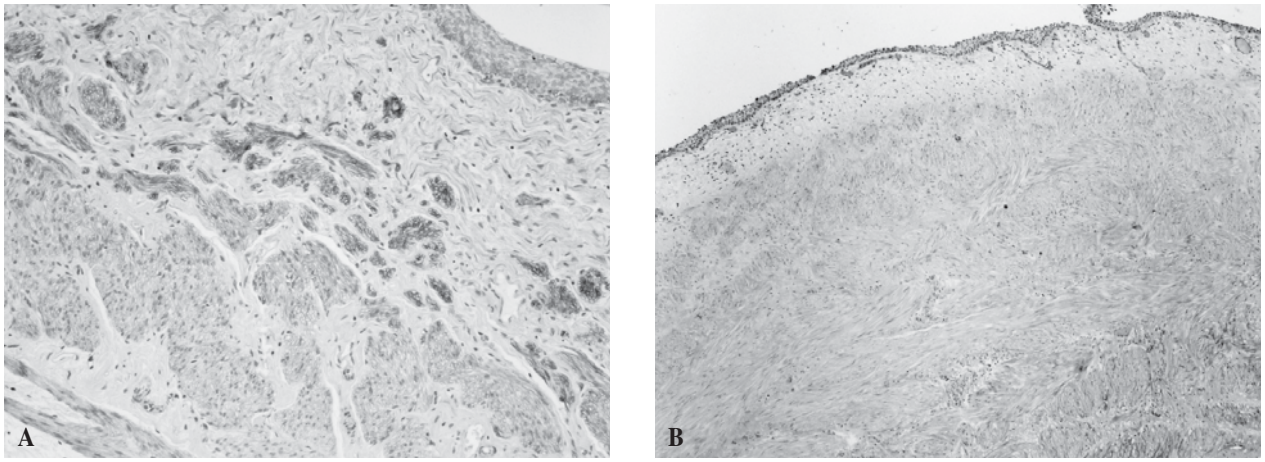

Figura 1. A) Microscopio óptico. Inmunohistoquímica EGFR: positividad difusa moderada (color marrón) en la capa muscular de las muestras pieloureterales normales. **B)** Microscopio óptico. Inmunohistoquímica EGFR: en las muestras de la UPU con obstrucción, la expresión de EGFR era negativa en la mayoría de los casos.

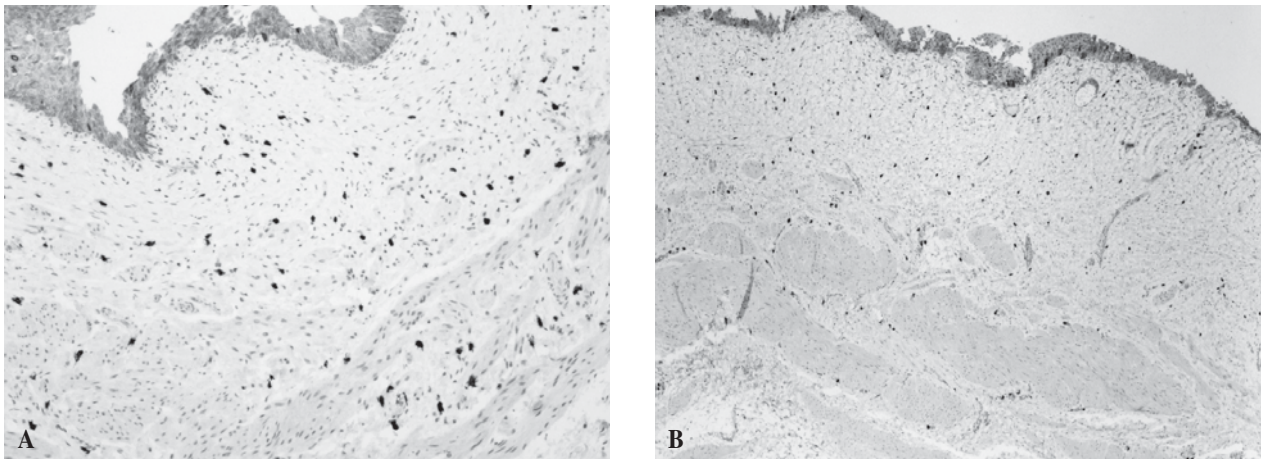

Figura 2. A) Microscopio óptico. Inmunohistoquímica CD117 (C-kit): las muestras control mostraron frecuentes CIC C-kit positivas entre las células musculares. **B)** Microscopio óptico. Inmunohistoquímica CD117 (C-kit): densidad disminuida en las capas musculares de muestras de obstrucción.

muscular en el 60% de las muestras pieloureterales (Fig.1A), positividad débil en el 40%, siendo estas diferencias entre ambos grupos estadísticamente significativas con una p<0,001 (Fig. 3).

Las 5 muestras control mostraron abundantes CIC (Células intersticiales de Cajal) C-kit positivas entre las células musculares (Fig. 2A). Observamos una densidad disminuida en las capas musculares en el 52,2% de las muestras de los casos con obstrucción (Fig. 2B), muy disminuida en el 43,5%, y en 1 caso (4,3%) la densidad era normal, siendo estas diferencias entre los dos grupos también estadísticamente significativas con una p<0,001 (Fig. 4). Tanto el tricrómico de Masson (Fig. 5B) como la Actina de músculo liso (Fig. 6B) resaltaron el aumento del colágeno inter e intramuscular y la presencia de fibras musculares finas atenuadas en la capa muscular interna de los casos, respectivamente (Figs. 5A y 6A), también con diferencias estadísticamente significativas con p<0,001 (Figs. 7 y 8, respectivamente).

DISCUSIÓN

La obstrucción pieloureteral puede ser intrínseca o extrínseca, por válvulas, inserción anómala, bandas fibrosas, adherencias o vasos anómalos. El mecanismo por el cual la orina es transportada desde el riñón a la vejiga no es del todo conocido[10,12]. La hipótesis de que en la EPU primaria la obstrucción puede ser debida a un funcionamiento anormal en la musculatura lisa del uréter ha llevado a numerosos estudios. En la musculatura lisa de la UPU se han descrito alteraciones que sugieren anormalidad del músculo liso, como una disminución de miofilamentos e incremento de organelas, junto con

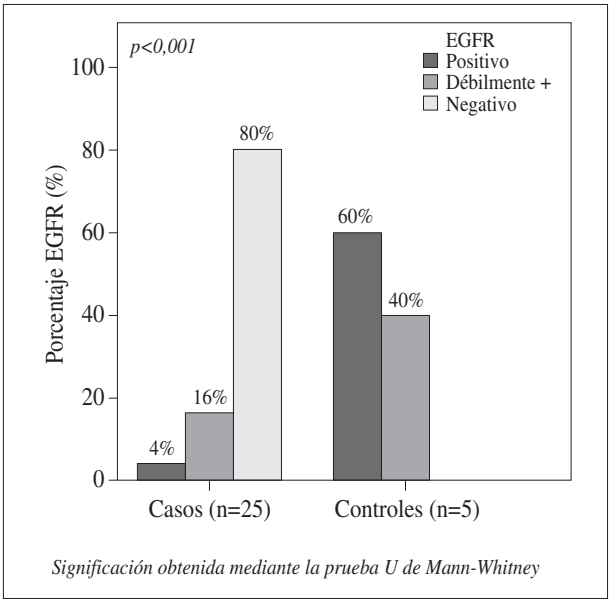

Figura 3. Expresión de EGFR en grupo control y patológico. Significación obtenida mediante la prueba U de Mann-Whitney.

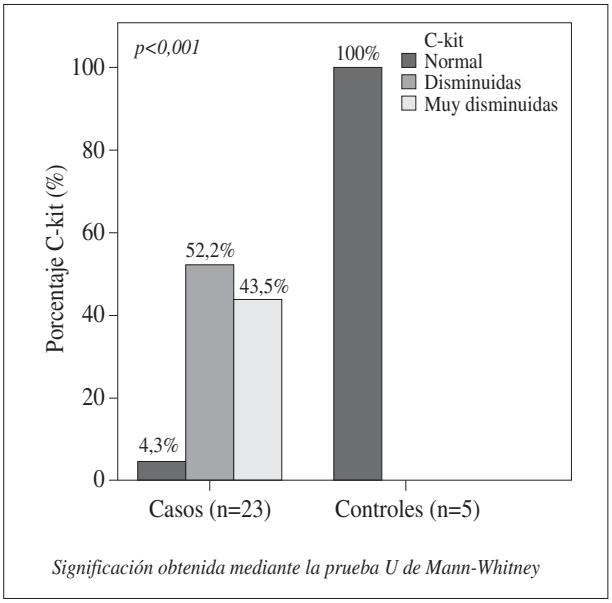

Figura 4. Porcentaje de CIC C-kit positivas en ambos grupos. Significación obtenida mediante la prueba U de Mann-Whitney.

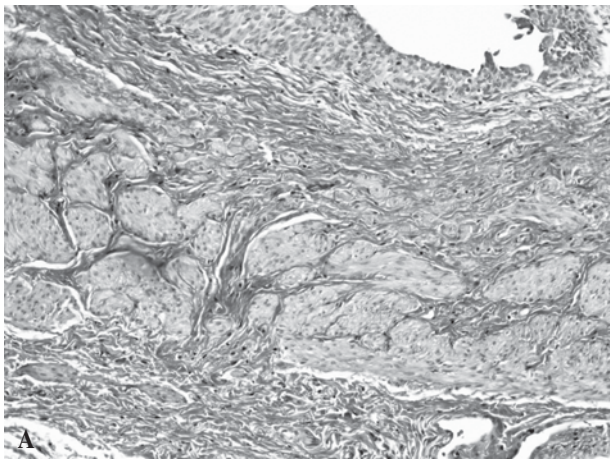



Figura 5. A) Microscopio óptico. Tricrómico de Masson: fibras de colágeno en azul entre las fibras musculares normales de los controles. **B)** Microscopio óptico. Tricrómico de Masson: aumento del colágeno inter e intramuscular en los casos con estenosis pieloureteral.

una síntesis excesiva de tejido conectivo[6]. Kaneto y colaboradores[7] observan desorganización muscular con incremento de fibras de la capa circular y cambio en la dirección de las mismas a nivel de la unión ureteropélvica.

Nuestros resultados apoyan estos estudios, al observar displasia con fibras musculares atenuadas, más finas e individualizadas, en la capa muscular interna. Estos cambios musculares han sido comprobados con microscopía electrónica[4,13,14], observando desestructuración de las fibras musculares, las cuales se separan extensamente al disminuir sus puentes de conexión.

A estos cambios displásicos se une una disminución de la inervación peptidérgica. Murakuru y colaboradores, en 1997, sugieren que una disminución de las fibras nerviosas a nivel de la capa muscular del uréter puede dar lugar a una atrofia de las fibras musculares y a una alteración en la relajación del uréter[5,14]. Ello produciría un incremento de las fibras colágenas en la capa muscular, con una acumulación de colágeno intercelular e intersticial[4]. Nuestros resultados apoyan estudios preliminares al observar atrofia muscular con un aumento del colágeno inter e intramuscular que desestructura la fibra muscular. En nuestra serie, tanto el tricrómico de Masson como la actina de músculo liso resaltaron el aumento del colágeno inter e intramuscular y la presencia de fibras musculares atenuadas, más finas e individualizadas en la capa muscular interna de los casos, respectivamente, respecto a los

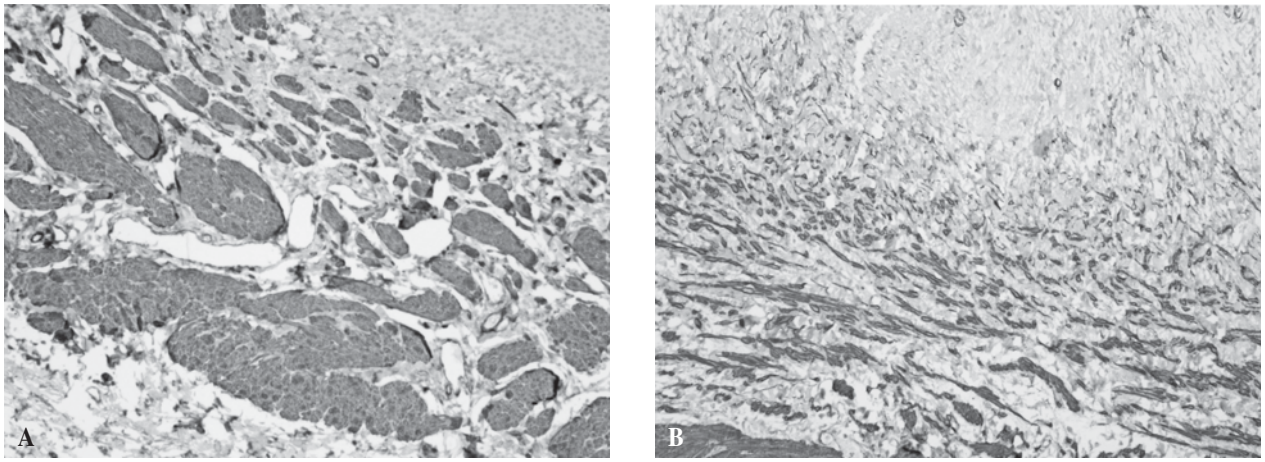

Figura 6. A) Microscopio óptico. Inmunohistoquímica Actina de músculo liso: presencia de fibras musculares de características normales en la capa muscular interna de los controles. **B)** Microscopio óptico. Inmunohistoquímica Actina de músculo liso: presencia de fibras musculares finas, dispersas y atenuadas en la capa muscular interna de las muestras con obstrucción.

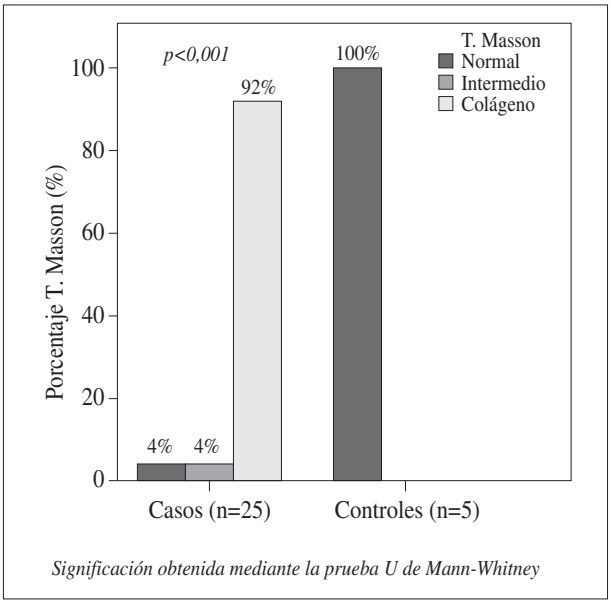

Figura 7. Expresión de colágeno según técnica de Masson en los dos grupos del estudio. Significación obtenida mediante la prueba U de Mann-Whitney.

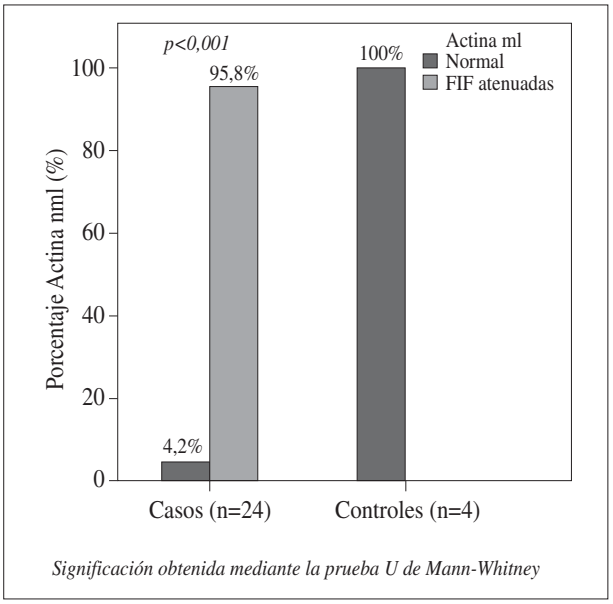

Figura 8. Distribución de las fibras musculares en ambos grupos. Significación obtenida mediante la prueba exacta de Fisher.

controles. Estos cambios histiopatológicos interfieren con las ondas peristálticas a través de la UPU y con la formación del bolo de orina en la proximidad del uréter, lo que denominan "segmento ureteral hipoplásico adinámico"[11].

El EGFR es un factor de crecimiento polipeptídico. El riñón representa la fuente principal de EGFR, y parece jugar un papel importante en el mantenimiento del tropismo renal tubular y en la recuperación tras una agresión[16,17], como quedó demostrado en animales a los que se realizó tratamiento sistémico[18]. Los estudios realizados por Yang y colaboradores en el 2003 coinciden con nuestros resultados, al observar que la expresión de EGFR disminuye en el segmento obstructivo de la UPU. La pérdida de EGFR también puede estar relacionada con los cambios displásicos, quizás por inducción de apoptósis en el músculo liso, aunque este mecanismo precisa estudios posteriores de experimentación en animales.

Hemos observado una disminución significativa de la expresión de las CIC C-kit positivas en la capa muscular de la zona estenótica de la UPU. Estas células actúan como marcapasos activando la propagación de impulsos eléctricos. La ausencia o disminución de las mismas produciría una alteración en la transmisión del impulso eléctrico. La inmunorreactividad se observó disminuida en la periferia de las muestras y la densidad de células C-kit + marcadamente disminuida entre los haces musculares, al contrario que en los contro-

les con inmunorreactividad fuerte en la periferia y abundantes células C-kit + entre haces musculares. Estos resultados nos hacen pensar que la alteración en la densidad de dichas células en las muestras patológicas puede jugar un papel en el fallo de la peristalsis del tracto urinario a nivel de la unión pieloureteral y, por lo tanto, participar en la fisiopatología de la enfermedad[3,12].

Nuestros resultados sugieren que la obstrucción de la UPU se asocia a un incremento del colágeno inter e intramuscular y atenuación de fibras musculares, lo que se hace más patente con tricrómico de Masson y actina de músculo liso. La falta de expresión de EGFR confirma lo hallado en estudios anteriores y sugiere la posibilidad de cambios displásicos en la capa muscular de la UPU. Así mismo, la escasez o ausencia de CIC C-kit positivas, descrita por algunos autores, se manifiesta en una valoración preliminar de nuestros casos, y esto puede reflejarse en una alteración de la actividad peristáltica en la UPU. Los cambios displásicos en la capa muscular, la baja expresión de EGFR y la disminución o ausencia de CIC C-kit+ pueden participar en la fisiopatología de la EPU.

BIBLIOGRAFÍA

1. Wang Y, Puri P, Hassan J. Abnormal innervation and altered nerve growth factor messenger ribonucleic acid expression in ureteropelvic junction obstruction. J Urol .1995; 154: 679-683.
2. Hosgor M, Karacaa I, Ulukus C, Ozerb E, Ozkarac E, Samd B, Ucana B, Kurtulusa S, Karkinera A, Temira G. Structural changes of smooth muscle in congenital ureteropelvic junction obstruction. J Pediatr Surg. 2005; 40: 1632-1636.
3. Solari V, Piotrowska AP, Puri P. Altered expression of interstitial cells of Cajal in congenital ureteropelvic junction obstruction. J Urol. 2003; 170: 2420-2422.
4. Murakumo W, Nonomura K, Yamashita T, Ushiki T, Abe K, Koyanagi T. Stuctural changes of collagen components and diminution of nerves in congenital ureteropelvic junction obstruction. J Urol. 1997; 157: 1963-1968.
5. Harish J, Joshi K, Rao KLN, et al. Pelviureteric junction obstruction: how much is the extent of the upper ureter with defective innervation needing resection? J Pediatr Surg. 2003; 38: 1194-1198.
6. Gosling JA, Dixon JS. Functional obstruction of the ureter an renal pelvis. A histological and electron microscopic study. J Urol. 1978; 50: 145-146.
7. Kaneto H, Orikasa S, Chiba T. Three-d muscular arrangement at the ureteropelvic junction and its changes in congenital hydronephrosis: a stereo-morphometric study. J Urol. 1991; 146: 909-914.
8. English PJ, Testa HJ, Gosling JA. Idiopathic hydronephrosis in childhood. A comparison between diuresis renography and upper urinary tract morphology. Br J Urol. 1982; 54: 603-7.
9. Bengoechea EG, Anítua MS, Pérez Casas A. Estudio microscópico y macroscópico de la inervación del uréter humano. Arch Esp Morf. 1967; 21: 663.
10. Klemn NF, Exintaris D, Lang R. Identification of the cells underlying pacemaker activity of the guinea-pig upper urinary tract. J Physiol. 1999; 519: 867-869.
11. Yang BY, Zhou X, Gao H, Ji SH, Wang CH. The Expression of Epidermal Growth Factor and Transforming Growth Factor–Beta1 in the Stenotic Tissue of Congenital Pelvi-Ureteric Junction Obstruction in Children. J Pediatr Surg. 2003; 38(11): 1656-1660.
12. Lang RJ, Tonta MA, Zoltkowski BZ, Meeker WF, Wendt I, Parkington HC. Pyeloureteric peristalsis: role of atypical smooth muscle cells and interstitial cells of Cajal-like cells as pacemakers. J Physiol. 2006; 576(3): 695-705.
13. Hanna MK, Jeffs RD, Sturgess JM, Barkin M. Ureteral structure and ultrastructure. Part 11. Congenital ureteropelvic junction obstruction and primary obstructive megaureter. J Urol. 1976; 116: 725-730.
14. HANNA MK, JEFFS RD, STURGESS JM. Ureteral structure and ultrastructure: Part I. The normal human ureter. J Urol. 1976; 116:718-724.
15. John MP, David AB. The pathophysiology of UPJ obstruction: Current concepts. Urol Clin Nor Am. 1998; 25: 161-169.
16. Rall LB, Scott J, Bell GI. Mouse prepro-epidermal growth factor synthesis by the kidney and other tissue. Nature. 1985; 313: 228-231.
17. Normmman J, Tsau YK, Bacay A. Epidermal growth factor (EGF) accelerates recovery from ischemic acute tubular necrosis: Role of the EGF-receptor. Clin Sci. 1990; 78: 445-449.
18. Vinter-Jensen L, Nielsen K. The effects of exogenous epidermal growth factor on the developing urinary tract in rats: A stereological description. Urol Res. 1998; 26: 105-110.