

Un caso de asociación de mucocele y tumor carcinoide apendicular

R.M. Paredes Esteban, J.M. Martínez de Vitoria, M. García Ruiz

Servicio de Cirugía Pediátrica. Hospital Materno-Infantil. Complejo Hospitalario «Ciudad de Jaén». Jaén.

RESUMEN: El tumor carcinoide apendicular y el mucocele son entidades poco frecuentes en la infancia y generalmente diagnosticados en el transcurso de una apendicectomía, que en la mayoría de los casos suele ser curativa. La asociación de ambos procesos es infrecuente. Los autores presentan un caso de tumor carcinoide apendicular asociado a mucocele en un paciente varón de 10 años de edad al que se realizó apendicectomía por sospecha de apendicitis aguda. El estudio histológico diagnosticó la presencia de un mucocele apendicular asociado a tumor carcinoide de 0,7 cm de diámetro. Las determinaciones de serotonina y cromogranina A en suero fueron normales, la TC y la colonoscopia sin hallazgos valorables. La simple apendicetomía fue curativa, considerándola el tratamiento adecuado en tumores menores de 2 cm.

PALABRAS CLAVE: Carcinoide; Apéndice; Mucocele.

AN ASSOCIATION OF MUCOCELE AND CARCINOID TUMOUR OF THE APPENDIX

ABSTRACT: The carcinoid tumour of the appendix and the mucocele are entities rather infrequent in children and are normally diagnosed in the course of an appendicectomy that is, in most of the cases, curative. The association of both processes is unusual. The authors present a case of carcinoid tumour of the appendix associated to mucocele in a male, aged 10 patient, who underwent an appendicectomy by suspicion of an acute appendicitis. The histologic study confirmed the presence of a mucocele of the appendix associated to a carcinoid tumour with a 0,7 cm diameter. The serum serotonin and chromogranin A assessment was normal, and the TAC and colonoscopic examination resulted in no meaningful findings. The appendicectomy itself was curative, deeming it the appropriated treatment in tumours under 2 cm diameter.

KEY WORDS: Carcinoid; Appendix; Mucocele.

INTRODUCCIÓN

El estudio anatomopatológico de rutina del apéndice cecal puede encontrar anomalías patológicas no sospechadas

Correspondencia: Rosa María Paredes Esteban. Sección de Cirugía Pediátrica. Hospital Materno-infantil. Complejo Hospitalario Ciudad de Jaén. Av. Ejercito Español, Jaén.

Recibido: Mayo 2006

Aceptado: Octubre 2006

en alrededor de un 5% de los casos⁽¹⁾, siendo los tumores apendiculares parte importante de estos hallazgos. Se encuentran aproximadamente en el 0,5% de las piezas de apendicectomía, siendo rara su detección preoperatoria.

El tumor carcinoide del apéndice es una neoplasia de origen neuroectodérmico, descrito por Merling a principios del siglo XIX⁽²⁾. Aunque de escasa frecuencia, es generalmente un hallazgo incidental de una apendicectomía. Pertenecen a un grupo de tumores intestinales, los carcinoide, que se originan en células que pertenecen al sistema APUD (amineprecursor-uptake descarboxilation), pudiendo localizarse en cualquier órgano o tejido donde existan dichas células⁽³⁾; sin embargo, el apéndice cecal representa la localización más frecuente (en más del 70% de los casos).

El mucocele apendicular es un término descriptivo usado para indicar dilatación del lumen apendicular ocupado por secreción mucinosa⁽⁴⁾ y es generalmente asintomático. Se encuentra en un 0,3% de las apendicectomías⁽⁵⁾. Generalmente, es también un hallazgo intraoperatorio o histológico⁽⁶⁾ y se trata de una lesión benigna, no neoplásica aunque en ocasiones se ha descrito asociado a adenocarcinoma de colon⁽⁴⁾.

La asociación de las dos lesiones en el mismo paciente es infrecuente y se ha descrito en rara ocasión^(7,8). El tratamiento de ambos es quirúrgico y consiste inicialmente en la apendicectomía⁽⁹⁾.

CASO CLÍNICO

Paciente de 10 años de edad que acude a urgencias por cuadro de dolor abdominal de 24 horas de evolución. Antecedentes personales y familiares sin interés. La clínica y pruebas complementarias (analítica y radiografía de abdomen) fueron compatibles con apendicitis aguda, por lo que se realiza apendicectomía según técnica habitual. Se observa apéndice flemonoso, con llamativo engrosamiento en la punta que hace sospechar la existencia de un mucocele.

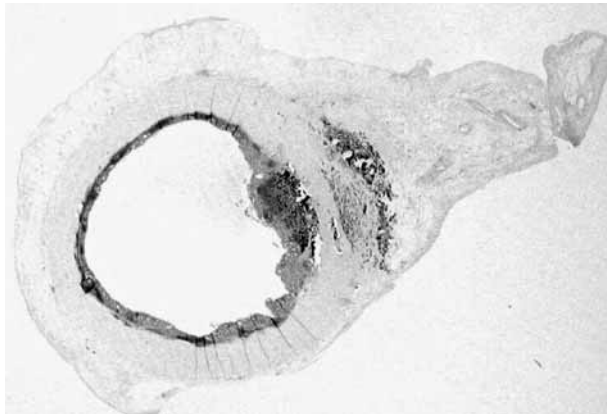


Figura 1. Imagen macroscópica del apéndice cecal. Dilatación en su extremo distal. Se observa carcinóide apendicular que infiltra el mesoapéndice.

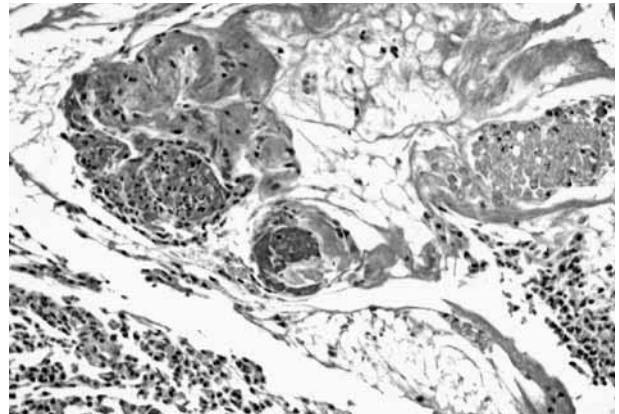


Figura 2. Técnica de inmunohistoquímica de cromogranina. Es positiva para tumores neuroendocrinos. Se advierten nidos de células tumorales.

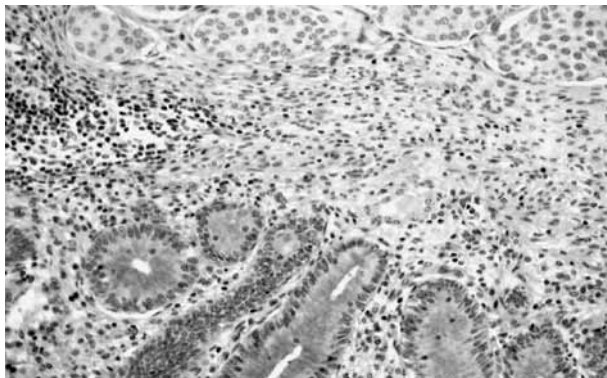


Figura 3. Técnica de inmunohistoquímica de cromogranina. PAS 100x. Descarta que se trate de un tumor neurosecretor. Acúmulo de moco extravasado desde la luz de polimorfonucleares (inflamación aguda) en el espesor de la pared apendicular. Nidos de células tumorales.

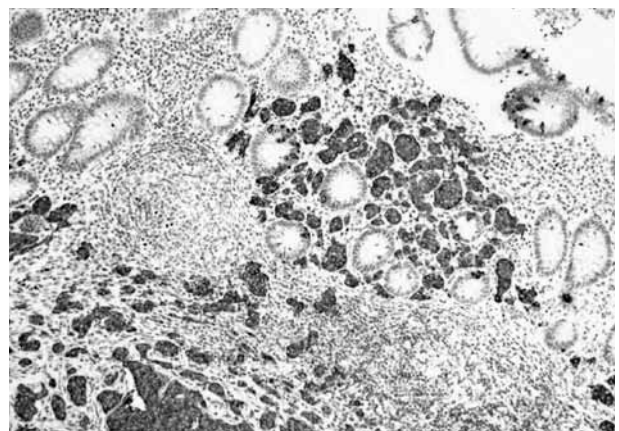


Figura 4. PAS 100x. Nidos de células de tumor carcinóide no secretor. Glándulas neurosecretoras de la mucosa apendicular.

Estudio anatómo-patológico: apéndice cecal de 8 cm de longitud que presenta en su extremo distal una zona ensanchada de 3,5 cm. Al corte a dicho nivel, se observa dilatación de la luz apendicular conteniendo mucina con extravasación focal del moco en la pared. Se advierte carcinóide apendicular de 0,7 cm de diámetro que infiltra mesoapéndice (Fig. 1). El diagnóstico de dicho tumor se confirma con la técnica de cromogranina, positiva para tumores neuroendocrinos, advirtiéndose nidos de células tumorales (Fig. 2). La técnica del PAS descarta que se trate de un tumor neurosecretor y demuestra moco extravasado desde la luz con abundantes polimorfonucleares (inflamación aguda) en el espesor de la pared apendicular (Fig. 3). Se advierten nidos de células de tumor carcinóide no secretor y glándulas neurosecretoras de la mucosa apendicular (Fig. 4).

Se realiza determinación de serotonina y cromogranina A en suero y plasma respectivamente, siendo en ambos casos los valores normales. Se realiza TC abdominal no encontrándose metástasis ni adenopatías. La colonoscopia fue normal.

DISCUSIÓN

El tumor carcinóide del apéndice es la neoplasia del tracto gastrointestinal más común en la infancia y adolescencia^(6,9), aunque no deja de ser infrecuente en niños. Si bien son más frecuentes en la tercera y cuarta décadas de la vida pueden también observarse en niños (0,3-0,8%) y con mayor incidencia en el sexo femenino⁽⁶⁾. En nuestro caso se trata de un niño de 10 años de edad.

Es generalmente asintomático y un hallazgo casual en pacientes intervenidos quirúrgicamente por otras causas y diferentes diagnósticos preoperatorios⁽⁴⁾. Puede presentarse como hallazgo casual en un paciente asintomático o manifestarse como una apendicitis o como dolor crónico inespecífico en fosa ilíaca derecha. La apendicitis aguda es la forma más frecuente de presentación⁽¹⁰⁾. En nuestro paciente se presentó como dolor abdominal en FID que hizo sospechar la posibilidad de un abdomen agudo quirúrgico, específicamente una apendicitis aguda, por lo que fue intervenido quirúrgicamente.

En 1907, Sifried Oberdofer introdujo el término de «karinoide» por su similitud con el carcinoma, haciendo énfasis en la naturaleza benigna del tumor. Esta teoría con el tiempo se ha modificado debido a su comportamiento, en ocasiones agresivo, pudiendo dar incluso metástasis a distancia, principalmente en tumores mayores de 2 cm de diámetro.

Aunque todos los tumores carcinoides son potencialmente malignos, el pronóstico de los carcinoides gastrointestinales es heterogéneo. Algunos autores⁽¹¹⁾ aconsejan un tratamiento conservador. En la revisión de la literatura todos los autores coinciden en que en los tumores carcinoides apendiculares de menos de 2 cm de diámetro la simple apendicectomía es el tratamiento adecuado. En tumores mayores de 2 cm hay unanimidad en cuanto a la realización de hemicolectomía, considerándola el tratamiento de elección^(12,13,7), considerando el tamaño del tumor el valor más preciso para su realización. Sin embargo, la controversia surge cuando el tamaño del tumor es entre 1 y 2 cm, la pregunta es ¿qué hacer en estos casos? Aunque algunos autores plantean que en estos pacientes la decisión debe ser individualizada⁽¹⁴⁾, los trabajos consultados coinciden en que en estos pacientes la realización de hemicolectomía o simple apendicectomía dependerá de otros parámetros adicionales. Éstos son: la persistencia de tumor residual en los márgenes de la resección, la afectación del mesoapéndice junto a infiltración linfática subserosa y cuando se trate de un adenocarcinoide (productor de mucina)⁽⁷⁾. Algunos autores insisten en el seguimiento a largo plazo⁽¹⁵⁾. En nuestro paciente, el tamaño del tumor fue menor de 1 cm, por lo que se planteó la duda de que la realización de una apendicectomía como tratamiento único fuera suficiente, tal y como apuntan otros autores. La afectación del mesoapéndice no hizo variar nuestra actitud terapéutica, ya que este parámetro se considera como valor de hemicolectomía sólo en aquellos tumores en los que el tamaño sea entre 1-2 cm. En nuestro paciente el diámetro fue de 0,7 cm.

Algunos autores proponen la determinación en suero de serotonina y cromogranina A como parámetros de valor en el seguimiento del paciente⁽¹⁶⁾. Dichas determinaciones fueron normales en nuestro paciente y continúan normales 2 años después.

El mucocele se trata de una lesión benigna, no neoplásica, aunque en ocasiones (aproximadamente en el 20%) se ha descrito asociado a adenocarcinoma de colon, lo que hace recomendar la realización de una colonoscopia en todos los casos⁽⁴⁾. Algunos autores lo han dividido en tres entidades: mucocele simple (mucocele no neoplásico), cistoadenomas y cistoadenocarcinomas⁽¹⁷⁾. En cuanto al mucocele, en el simple, la apendicectomía es curativa. Si se trata de un cistoadenoma o cistoadenocarcinoma, es necesaria una resección más amplia⁽¹⁸⁾, en nuestro paciente se realizó simplemente apendicectomía por tratarse de un mucocele simple y se realizó colonoscopia como recomiendan algunos autores⁽⁴⁾, no advirtiendo lesión en colon.

Nuestro paciente en la actualidad está asintomático, por lo que coincidimos con los demás autores en que en los tumores carcinoides de diámetro inferior a 1 cm, la apendicectomía es suficiente.

BIBLIOGRAFÍA

- Deans GT, Spencer Raj. Neoplastic lesions of the appendix. *Br J Surg* 1995;**82**:299-306.
- Alvarez R, Pacheco F, Seguel E. Tratamiento quirúrgico del tumor carcinoides del tubo digestivo. *Rev Chilena de Cirugía* 1999;**51**:41-47.
- Cubillos L, Gonzalez S, Cruz F. Carcinoides del tracto gastrointestinal. Estudio anatómico-clínico. *Rev Chilena de Cirugía* 1992;**44**:70-76.
- Cucinotta E, Palmeri R, Lorenzini C, Melita G, Melita P. Appendiceal mucocele. *Chir Ital* 2002;**54**:107-110.
- Baltazar EJ. Disorders of the appendix. En: Gore RM, Levine Ms, Laufer I. *Textbook of gastrointestinal Radiology*. Philadelphia: Saunders 1994;1310-1341.
- Spallita SI, Termine G, Stella M, Calistro V, Marozzi P. Carcinoid of the appendix. A case report. *Minerva Chir* 2000;**55**:77-87.
- Gouzi JL, Laigneau P, Delalande JP, Flamant Bloom E, Oberlin F, Fingerhut A. Indications for right hemicolectomy in carcinoid tumors of the appendix. The *French Associations for Surgical Research Surgical Gynecol Obstet* 1993;**176**:543-547.
- Nakhushev KHT, Dombovskaia EA. Carcinoid of the appendix complicated by mucocele. *Vopr Onkol* 1981;**27**:75-78.
- Wheeler MH, Maddox P, Maddineni S, Jordan S, Amer K, Butchar E. Surgical treatment of carcinoid tumors. *Przeegl Lek* 2000;**57**:95-97.
- Pommegger R, Obrits P, Ensinger C, Profanter C, Mittermair R. Retrospective evaluation of carcinoid tumors of the appendix children. *World J Surg* 2002;**26**:1489-1492.
- Pellizo G, la Ricia A, Bouvier R, Chapprins JP, Franchella A. Carcinoid tumors of the appendix in children. *Pediatr Surg Int* 2001;**17**:399-402.
- Thirlby RC, Kasper CS, Jones RC. Metastatic carcinoid tumor of the appendix. Report of a case and review of the literature. *Dis Colon Rectum* 1884;**27**:42-46.
- Bowman GA, Rosenthal D. Carcinoid tumors of the appendix. *Am J Surg* 1983;**146**:700-703.
- Bottger T. Surgical therapy of carcinoid tumors of the gastrointestinal tract. *Zentralbl Chir* 2001;**126**:676-81.
- Parkes SE, Muir KR, Sheyyab M, Cameron AH, Pincott JR, Raaf Man JR. Carcinoid tumours of the appendix in children 1957-1886: incidence, treatment and outcome. *Br J Surg* 1993;**121**:7.
- Doede T, Foss HD, Waldschmidt J. Carcinoid tumors of the appendix in children, epidemiology, clinical aspects and procedure. *Eur J Pediatr Surg* 2000;**10**:372-377.
- Wackym PA, Gray GF Jr. Tumors of the appendix: I. Neoplastic and nonneoplastic mucoceles. *South Med J* 1984;**77**:283-287.
- Zullo A, Botto G, Pastormerlo M. A case of appendiceal mucocele associated with cancer of the colon. *Minerva Chir* 1995;**50**:1095-1098.