

# Cirugía precoz en el síndrome de Poland complejo\*

L. Bento<sup>1</sup>, M. Martínez<sup>1</sup>, J. Conde<sup>1</sup>, A. Pérez Martínez<sup>1</sup>, J. Esparza<sup>2</sup>, A. González<sup>2</sup>

<sup>1</sup>Servicio de Cirugía Pediátrica, <sup>2</sup>Radiología Pediátrica, Hospital "Virgen del Camino", Pamplona.

**RESUMEN:** La malformación congénita de Poland presenta un grado variable de complejidad, dependiendo de la extensión del defecto muscular y condro-costal. La corrección, sólo por problemas estéticos, puede realizarse a lo largo de la niñez o adolescencia, al no producir ningún tipo de sintomatología. No ocurre lo mismo cuando el defecto costal tiene un tamaño considerable, con herniación pulmonar y desequilibrio de la mecánica respiratoria; en estos casos, es preferible una corrección quirúrgica temprana para proporcionar una adecuada estabilización de la pared torácica.

En el trabajo presentamos nuestra experiencia de cirugía precoz en cinco pacientes afectados de un síndrome complejo, corregido con trasplantes costales autólogos y el empleo de politetrafluoroetileno para el cubrimiento del defecto torácico. Se comenta el procedimiento técnico seguido y las ventajas de este material con respecto a otros descritos hasta la fecha, así como los buenos resultados, en uno de los casos seguido durante 5 años.

**PALABRAS CLAVE:** Síndrome de Poland; Malformaciones pared torácica; Reconstrucción con politetrafluoroetileno.

## EARLY SURGERY IN POLAND'S SYNDROME

**ABSTRACT:** Poland's congenital malformation presents a variable grade of complexity, depending upon the extent of the muscular and chondro-costal defect.

Surgical repair for cosmetic reasons only, may be performed during childhood or puberty due to the absence of symptoms. However, this does not occur when the costal defects has a considerable size, with pulmonary herniation and impairment of respiratory function. In this cases, early surgical correction is preferred in order to adequately stabilize the chest wall.

In this paper we present our experience of early surgical treatment in 5 patients affected by a complex syndrome, that were treated with autologous costal transplants and the use of polytetrafluoroethylene to cover the chest wall defect. We discuss the surgical procedure performed, as well as the advantages of this material with respect to others

**Correspondencia:** Dr. L. Bento, Servicio de Cirugía Pediátrica, Hospital "Virgen del Camino", C/ Irunlarrea, 3, 31008 Pamplona.

\* Presentado en el XL Congreso de la Sociedad Española de Cirugía Pediátrica. Sevilla, 16-19 de mayo de 2001.

Recibido: Mayo 2000

Aceptado: Septiembre 2001

described up to date and the good results obtained in one of the cases followed-up for five years.

**KEY WORDS:** Poland's syndrome; Malformation of the chest wall; Reconstruction with polytetrafluoroethylene.

## INTRODUCCIÓN

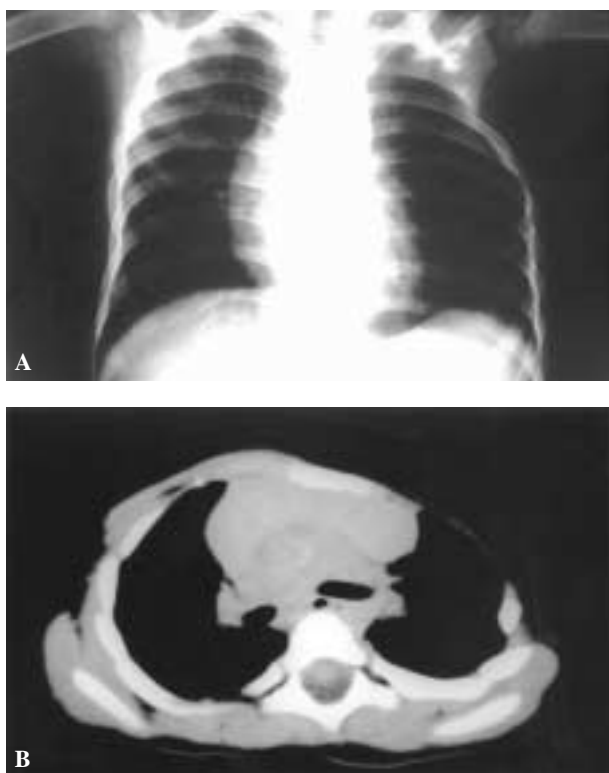
El síndrome de Poland es una malformación congénita de la pared torácica anterior que puede presentarse en 1 de cada 30 ó 40.000 recién nacidos vivos. Afecta normalmente a un hemitórax y sus elementos básicos son: 1) ausencia de la glándula mamaria y/o pezón; 2) ausencia total o parcial de los músculos pectoral mayor y menor; 3) ausencia de los cartílagos costales y/o costillas 2, 3, 4 paraesternalmente; 4) braquiosindactilia de la extremidad superior del lado afecto. No todos estos elementos tienen que estar necesariamente presentes, por lo que se puede hablar de síndromes completos o incompletos.

El propósito de este trabajo es referir nuestra experiencia en la corrección quirúrgica de pacientes portadores de un síndrome completo, acompañados de una manifiesta herniación pulmonar con los movimientos paradójicos respiratorios de la pared costal y evidente riesgo de deterioro de la función pulmonar.

## PACIENTES Y MÉTODOS

Hemos tratado cinco pacientes, entre 14 meses y 5 años de edad, dos varones y tres mujeres, con un defecto homolateral, derecho en cuatro ocasiones e izquierdo en una, que consistía en la ausencia de los cartílagos y segmentos costales paraesternales 2, 3, 4, ausencia total del pectoral mayor, menor y glándula mamaria, areola siempre presente y en dos casos presencia de sindactilia (Fig. 1).

Los niños no tenían antecedentes familiares o personales a destacar. La exploración sistémica era normal, llamando la atención sólo una importante herniación pulmonar en el momento de la espiración, de crecimiento progresivo desde el



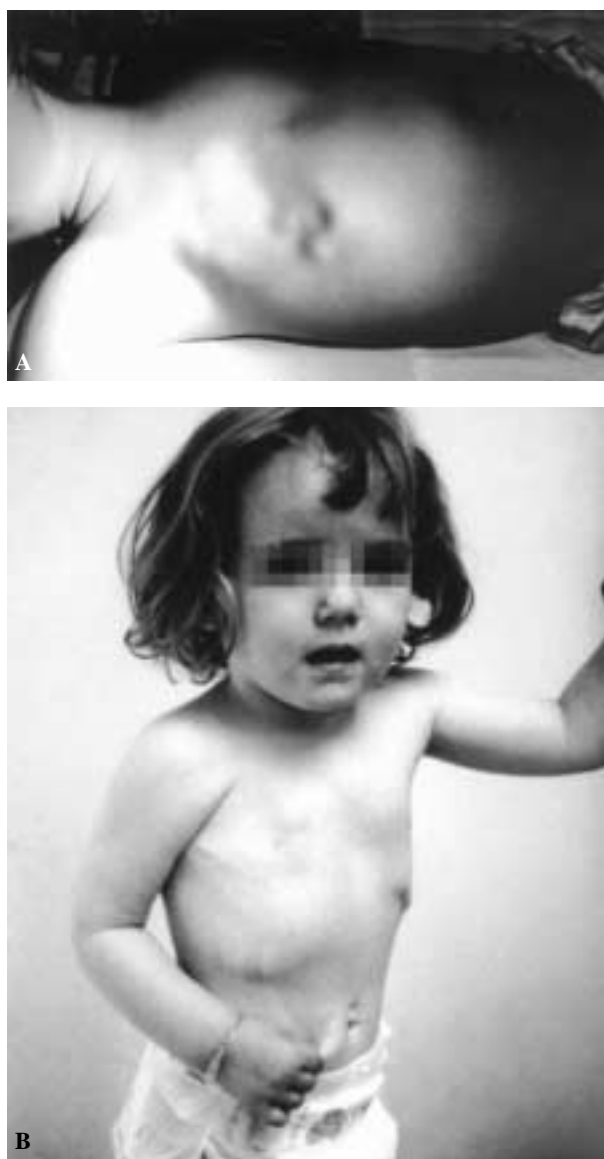
**Figura 1.** Rx y TAC con afectación de hemitórax izquierdo.

nacimiento, y que producía una gran preocupación en los padres, mayor que el defecto estético en sí (Fig. 2 A).

La corrección quirúrgica consistió en cubrir el defecto con trasplantes costales autólogos extraídos del hemitórax contralateral, protegiendo los mismos con material protésico biointegrable de politetrafluoroetileno expandido, empleando la suficiente cantidad para conseguir una configuración estéticamente comparable a la del lado sano (Fig. 3). No hubo complicaciones inmediatas o tardías y los resultados fueron satisfactorios, tanto desde el punto de vista de la solidez de la pared costal, por la buena integración de las costillas y el material protésico, como por el resultado estético del contorno del hemitórax (Fig. 2 B).

## DISCUSIÓN

Puede considerarse como esporádica la incidencia del síndrome de Poland en la población general<sup>(1)</sup>, y aunque se han descrito algunos casos de familiaridad<sup>(2)</sup>, todavía hoy, siguen siendo desconocidos los aspectos epidemiológicos y etiopatogénicos de esta secuencia malformativa, a pesar de las múltiples teorías existentes que tratan de explicarlo<sup>(2-4)</sup>. Parece existir una mayor afectación de varones con respecto a mujeres<sup>(3/1)</sup> y un 75% más de defectos del lado derecho<sup>(5)</sup>.

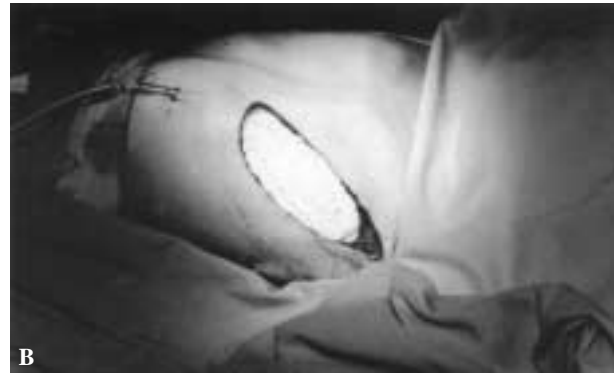
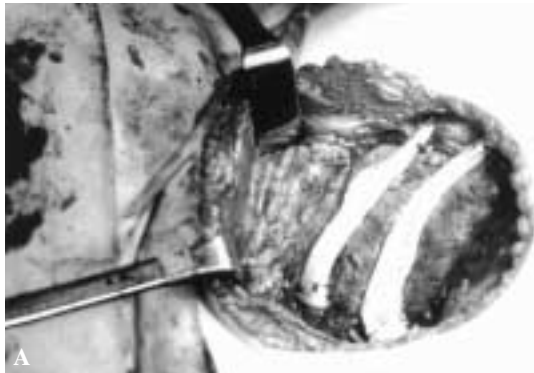
**Figura 2.** A: Prolapso pulmonar a través del defecto costal. B: Resultado al año de la operación.

Es difícil saber cuál es la incidencia real de este síndrome, puesto que el grado de afectación es muy diverso y muchas formas leves pueden pasar desapercibidas como un pequeño defecto estético<sup>(2)</sup>.

La expresión clínica dependerá del grado y extensión de los elementos de la pared torácica afectados, pudiendo ir desde un significativo problema cosmético, hasta casos con un importante deterioro de la función pulmonar si existe un gran defecto de pared<sup>(6,7)</sup>. El estudio por TAC y/o RM es fundamental para valorar el alcance anatómico de la lesión.

La indicación quirúrgica por motivos estéticos se pospone normalmente hasta los primeros años de la adolescencia, sobre todo en las niñas, para poder llevar a cabo la reconstrucción mamaria tomando como punto de referencia la ma-



**Figura 3.** Injertos costales y cubrimiento con tetrafluoroetileno.

ma contralateral. Sin embargo, debido a los problemas psicológicos que acarrea la deformidad, la tendencia es a ir bajando cada día más la edad de intervención<sup>(6,8)</sup>.

Nuestros pacientes presentaban todos una herniación pulmonar progresiva desde el nacimiento, que aparte del problema estético y el previsible deterioro de la mecánica respiratoria, producía una gran angustia familiar por temor a lesiones traumáticas sobre la protusión pulmonar. Esto nos llevó a tomar la decisión de una cirugía precoz a partir del primer año de vida, la cual se llevó a cabo cubriendo el defecto con trasplantes costales autólogos contralaterales, según la técnica clásica de Ravitch<sup>(6,9)</sup>, y cubriendo los injertos con placas de tetrafluoroetileno expandido de grosor suficiente para dar solidez a la pared y al mismo tiempo la estética adecuada.

Ésta es una nueva aportación para solucionar este tipo de defectos, que tiene muchas ventajas con respecto a las variantes técnicas descritas hasta la fecha, como son: el cubrimiento con diferentes modelos de mallas o duramadre<sup>(8)</sup>, las cuales no mejoran la estética de la pared; las plastias del músculo dorsal ancho<sup>(6)</sup>, cirugía agresiva con riesgo de necrosis del colgajo y de desestabilización de la columna dorsal con el crecimiento del niño; y, las prótesis prefabricadas de materiales siliconados<sup>(5,10)</sup>, que actuando como cuerpos extraños están sujetas a traumatismos, hematomas, rechazos y recambios para adaptarlas al crecimiento corporal.

Sin embargo, el material protésico empleado por nosotros presenta una perfecta integración biológica en los tejidos circundantes, si se tiene la precaución de realizar un buen drenaje de la zona hasta que se produzca la unión con los tejidos, algo que puede tardar hasta 2-3 semanas. Al colocarse por capas, permite modelar *in situ* el grosor y la forma, comparando con el lado sano. La piel sobre la prótesis queda lo suficientemente laxa para permitir en el futuro la colocación de un expansor tisular y proceder a la reconstrucción de la glándula mamaria. En uno de nuestros pacientes hemos seguido su evolución durante 5 años presentando un crecimiento uniforme del hemitórax.

Como conclusión, creemos que la cirugía precoz en los síndromes completos aporta una serie de beneficios que po-

demus resumir en: 1) Evitar el progresivo desequilibrio respiratorio y el consiguiente deterioro de la función pulmonar. 2) Prevenir la tendencia a la escoliosis. 3) Liberar a los padres de la preocupación que les produce el prolapso pulmonar. 4) Conseguir una mejoría estética desde edades tempranas. 5) Es una cirugía poco traumática y bien tolerada que no perturba el crecimiento del hemitórax ni la cirugía posterior necesaria de la reconstrucción mamaria en la adolescencia.

## BIBLIOGRAFÍA

1. Marks MW, Argenta LC, Izenberg PH, Mes LG. Management of the chest-wall deformity in male patients with Poland's syndrome. *Plast Reconstr Surg* 1991;**87**:674-678.
2. Shamberger RC, Welch KJ, Upton J. Surgical treatment of thoracic deformity in Poland's syndrome. *J Pediatr Surg* 1989;**24**:760-766.
3. Vendemmia S, Di Meo F, Coppola R, Maurino V, Perri D, Griffo A. Síndrome di Poland. *Minera Pediatr* 1992;**44**:607-611.
4. Martínez-Frías ML, Czeizel AE, Rodríguez-Pinilla E, Bermejo E. Smoking during pregnancy and Poland sequence: results of a population-based registry and a case-control registry. *Teratology* 1999;**59**:35-38.
5. Gatti JE. Poland's deformity reconstructions with a customized, extra-soft silicone prosthesis. *Ann Plast Surg* 1997;**39**:122-130.
6. Haller JA, Colombani PM, Miller D, Manson P. Early reconstruction of Poland's syndrome using autologous rib grafts combined with a latissimus muscle flap. *J Pediatr Surg* 1984;**19**:423-429.
7. Urschel HC. Poland's syndrome. *Chest Surg Clin N Am* 2000;**10**:393-403.
8. Jasonni V, Lelli Chiesa P, Martinelli M, Mattioli G, Martucciolo G. Tratamiento quirúrgico de las malformaciones de la pared torácica. *Cir Pediatr* 1994;**7**:83-87.
9. Ravitch MM. Atypical deformities of the chest wall-absence of the ribs and costal cartilages. *Surgery* 1966;**59**:438-449.
10. Mark MW, Iacobucci J. Reconstruction of congenital chest wall deformities using solid silicone onlay prostheses. *Chest Surg Clin N Am* 2000;**10**:341-355.