

# Evaluación de resultados a tres años de nuestra primera experiencia en el tratamiento laparoscópico de la enfermedad de Hirschsprung\*

S. Polliotto<sup>1</sup>, F. Heinen<sup>2</sup>, G. Andina<sup>2</sup>, R. Korman<sup>2</sup>

<sup>1</sup>Servicio de Cirugía Pediátrica del Hospital Privado de Comunidad y Clínica Colón, Mar del Plata, Argentina.

<sup>2</sup>Servicio de Cirugía Pediátrica del Hospital de Clínicas San Martín, Buenos Aires, Argentina

**RESUMEN:** El abordaje laparoscópico ha sido exitosamente utilizado durante los últimos años, en el tratamiento de la patología quirúrgica infantil. Presentamos la primer experiencia realizada en Argentina llevada a cabo el 4 de Noviembre de 1996 para el tratamiento de la enfermedad de Hirschsprung por vía laparoscópica, con técnica de Soave modificada por Georgenson. Se describe en detalle el procedimiento operatorio. La duración de la hospitalización fue de 5 días y el control postoperatorio inmediato favorable. La evaluación de los resultados funcionales a tres años son satisfactorios.

La intervención de Soave-Georgenson en el tratamiento de la enfermedad de Hirschsprung, parece una técnica segura, eficaz y completamente realizable por vía laparoscópica. Aunque esta experiencia no prueba beneficios en cuanto a la reducción del tiempo de hospitalización, brinda todos los beneficios de la cirugía laparoscópica con un confort postoperatorio y un resultado estético altamente superior al obtenido al utilizar el abordaje a cielo abierto.

**PALABRAS CLAVES:** Enfermedad de Hirschsprung; Laparoscopia.

## THREE YEARS RESULTS EVALUATION OF OUR FIRST EXPERIENCE IN LAPAROSCOPIC TREATMENT FOR HIRSHPRUNG DISEASE

**ABSTRACT:** The laparoscopic approach has been successfully used during the recent last years in pediatric surgery. We describe the first experience in Argentina using laparoscopic surgery in November 4th in 1996, for the treatment of a Hirschsprung disease case. We used the technic of Soave's modified by Georgenson. Details of the surgical procedure are given. Hospitalization time took 5 days and immediated postoperative cares were well done. Soave-Georgenson technique seems to be a safe and effective possibility for the Hirschsprung disease treatment, and it is completely achivable by laparoscopy. The present experience does not show advantages in terms of a lower hospitalization time, however it really shows the benefits of laparoscopic surgery, such as post-operative confort and better cosmetic results, both highly superior than those obtained with clasical surgery.

**KEY WORDS:** Hirshprung disease; Laparoscopy.

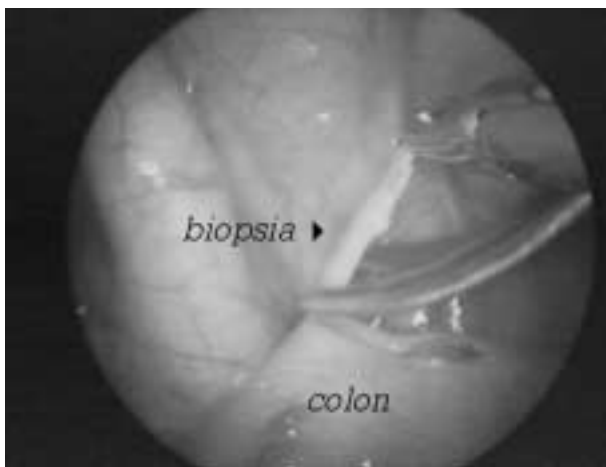
**Correspondencia:** Dr. Sergio Daniel Polliotto, Mendoza 2130 Piso 15 Depto. 7, (7600) Mar del Plata, Buenos Aires, Argentina.

\*Presentado en el congreso, 9eme Reunion du G.E.C.I, Guide Société Française de Chirurgie Pédiatrique le 12 Juin 1999, Centre Hospitalaire Universitaire Lapeyronie, Montpellier, France.

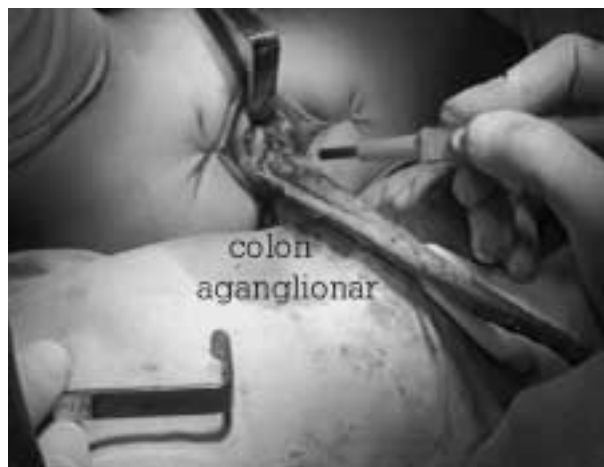## REPORTE DEL CASO

Presentamos el caso de un niño que al momento de la cirugía tenía 24 meses, con un peso de 15 Kg, con antecedentes familiares de aganglionosis colónica. El diagnóstico clínico de enfermedad de Hirschsprung fue confirmado por colon por enema, biopsias, exámenes histoquímicos y de manometría ano-rectal.

El paciente fue manejado clínicamente con enemas evacuatorios a demanda hasta el momento de la intervención, no requiriendo colostomía. La preparación pre-operatoria fue la misma que realizamos en cirugía a cielo abierto, 4 hs. antes de la cirugía administramos una dosis de antibióticos, los cuales fueron mantenidos durante 5 días post-operatorios. Una mesa estéril con material suficiente para una laparotomía de urgencia fue preparada al comienzo de la intervención. El paciente fue instalado en posición de Trendelenburg. Se realizó una incisión a nivel umbilical « open laparoscópico » para la introducción de un trocar y óptica de 10 mm, el neumoperitoneo con CO<sub>2</sub> se fijó a una presión entre 8 a 10 mmHg, los trócares restantes fueron introducidos bajo visión óptica en fosa ilíaca derecha, izquierda y flancos derecho e izquierdo. La intervención comenzó con la toma de biopsias seriadas a fin de determinar el límite del segmento patológico (Fig. 1). El peritoneo fue incidido a nivel del fondo de saco de Douglas, los vasos deferentes y los uréteres fueron identificados y respetados durante toda la intervención. El segmento aganglionar fue esqueletizado de su meso en toda su circunferencia, los vasos recto-sigmoideos fueron disecados, ligados y seccionados utilizando coagulación monopolar y clips hasta lograr una adecuada movilización del segmento patológico. En este momento retiramos los instrumentos de laparoscopia y evacuamos el neumoperitoneo para realizar el tiempo perineal, el cual comienza con una disección endoanal, submucosa a nivel de la línea pectínea, esta disección es prolongada en forma ascendente hasta liberar el colon aganglionar (Fig. 2). Se realizó la eversión del segmento muscular patológico, y luego su resección. La anastomosis colo-rectal fue realizada a 0,5 cm de la línea pectínea. La longitud de



**Figura 1.** Biopsias seriadas de colon aganglionar.



**Figura 2.** Resección de colon por vía perineal.

colón resecado fue de 18 cm. La intervención finalizó con una verificación laparoscópica de la cavidad abdominal.

No tuvimos complicaciones perioperatorias, el paciente no requirió transfusión sanguínea.

En este caso no fue necesario disecar el ángulo cólico izquierdo. Los cuidados postoperatorios fueron simples. La realimentación comenzó a las 24 h con líquidos claros y el paciente presentó su primera deposición espontánea a las 48 horas del postoperatorio. La duración total de la hospitalización fue de 5 días.

La evolución clínica a tres años de postoperatorio es satisfactoria, el niño presenta deposiciones diarias y espontáneas de características normales. La continencia rectal y urinaria son correctas. El paciente ha presentado erecciones normales.

El control radiológico contrastado muestra un colon normal. El crecimiento del niño es adecuado a la edad.

## DISCUSIÓN

En 1948 Orval Swenson presenta su técnica para eliminar el intestino aganglionar y restaurar la continuidad intestinal, lo cual constituyó la primera operación definitiva para el tratamiento de la enfermedad que Harold Hirschsprung describiera en 1887<sup>(1,2)</sup>. Más tarde fueron descriptas otras técnicas: Duhamel, Soave etc. Desde 1988 la vía de abordaje laparoscópica es propuesta por muchos equipos quirúrgicos como una alternativa a la cirugía a cielo abierto<sup>(3-6)</sup>. Mucho se ha avanzado desde las primeras intervenciones laparoscópicas realizadas, tales como apendicectomías, colecistectomías, etc. Desde entonces, las indicaciones de esta nueva vía de abordaje, no han cesado de extenderse. Algunas indicaciones hoy son completamente aceptadas y sus beneficios son indiscutibles, otras guardan todavía el carácter de experimentales<sup>(3,4,7-11)</sup>.

El abordaje laparoscópico del tiempo abdominal en la intervención de Soave-Georgenson<sup>(12)</sup> fue realizado por primera vez en Argentina el 4 de Noviembre de 1996, en colaboración con el Servicio de Cirugía infantil del Hospital de Clínicas San Martín, de Buenos Aires. A partir de este caso podemos elaborar las siguientes reflexiones:

- La intensa preparación preoperatoria con lavados intestinales anterogrados o retrógrados, condicionantes en alguna medida del tiempo de recuperación funcional postoperatorio, tal vez no serían indispensables realizando el tiempo abdominal por vía laparoscópica, dado que esta vía de acceso elimina el tiempo quirúrgico sucio.
- Los riesgos de lesión vascular y visceral durante la punción a ciegas con la aguja de Palmer y/o primer trócart fueron evitados al utilizar una mini laparotomía a nivel umbilical «open laparoscópico».
- La magnificación óptica nos permitió una disección más fina y minuciosa entre el intestino aganglionar y el meso, ocasionando un traumatismo neurovascular mínimo, los pequeños vasos son fácilmente controlables disminuyendo el riesgo de sangrados. Los vasos recto-sigmoideos fueron ligados con clips en función de la necesidad. No utilizamos ligadura y sección con staplers en razón de su costo y por el riesgo de fístula arteriovenosa, cuando los vasos son ligados en paquete.
- El manejo clínico con enemas evacuantes a demanda, nos permitió evitar la colostomía, pero la misma no sería un impedimento para realizar esta vía de abordaje.
- En nuestro caso no fue necesario la movilización y/o resección del ángulo cólico izquierdo, área particularmente difícil para los cirujanos de adultos que practican resecciones colónicas por vía laparoscópica.
- El tiempo perineal es realizado con una disección endoanal, sub-mucosa, con lo cual podría evitarse el importante riesgo de lesión nerviosa a la cual están expuestas

la mayoría de las técnicas descriptas para el tratamiento de la aganglionosis colónica .

- La experiencia en grandes resecciones colo rectales laparoscópicas es limitada en pediatría por lo cual la comparación de resultados, con la técnica a cielo abierto nos parece prematura<sup>(8, 10-12)</sup>.
- Nuestra experiencia inicial no prueba ventajas en cuanto al acortamiento del tiempo de hospitalización, dado que por ser ésta la primera intervención en nuestro país que involucra una resección colónica por vía laparoscópica, nos pareció prudente un control post-operatorio igual al realizado en cirugía convencional. Sin embargo coincidimos con otros autores, en que un alta precoz es posible.
- La evolución clínica a tres años de postoperatorio es satisfactoria, el niño presenta deposiciones diarias y espontáneas de características normales. La continencia rectal y urinaria son correctas. El paciente tiene erecciones normales. El control radiológico contrastado a tres años de postoperatorio muestra un colon normal. El crecimiento ponderal es adecuado.

## CONCLUSIONES

Esta técnica es perfectamente tolerada por el niño, con una importante disminución del riesgo de complicaciones intraabdominales y parietales ligadas a toda laparotomía (abscesos, bridas, eventraciones, evisceraciones).

Según la evolución de este paciente podría inferirse que la lesión nerviosa producida durante la disección peri rectal fue despreciable, lo que ubicaría a esta vía de abordaje en una posición de privilegio con respecto a las intervenciones a cielo abierto. Estos resultados deben ser evaluados sobre una casuística mayor y en forma comparativa respecto de las intervenciones a cielo abierto.

El confort postoperatorio y el resultado estético son alta-

mente superiores al obtenido utilizando las vías de abordajes clásicas.

## BIBLIOGRAFÍA

1. Ashcraft K, Holder T. *Pediatric Surgery*. 2nd Edition . Philadelphia, W.B. Saunders Co; 1993: 430-42.
2. Swenson O, Bill AH. Resection of rectum and rectosigmoid with preservation of the sphincter for benign spastic lesions producing megacolon. *Surg* 1948;**24**:212-20.
3. Alain JL. La vidéo-coelio-chirurgie chez l'enfant. *Arch Fr Pediatr* 1992;**50**:637-8.
4. Chami Z, Polliotto SD, Allal H. Place de l'abord Coelioscopique en Chirurgie Pédiatrique: expérience Montpelliéraine. *Chir Endoscopique* 1995;**4**:23-4.
5. Polliotto SD, Allal H, Luciani JL. Tratamiento del Reflujo Gastro-Esofágico por Vía Laparoscópica. *Rev Arg de Cir Inf* 1996;**6**:37-40.
6. Valla JS, Limmone B, Valla V. Appendicectomies chez l'enfant sous coelioscopie opératoire. *J Chir* 1991;**128**:306-12.
7. Kirby T, Mack M, Landreneau R. Initial experience with video-assisted thoracoscopic lobectomy. *Ann Thrac Surg* 1993;**56**:1248-53.
8. Jacobs M, Verdeja J, Goldstein H. Minimally invasive colon resection (laparoscopic colectomy). *Surg Lap Endosc* 1991;**1**:144-50.
9. Lobe T, Schropp K. *Pediatric Laparoscopy and thoracoscopy*. WB Saunders Co. Duhamel Pullthrough for Hirschsprung's Disease 1994; 207-12.
10. Hoffmann K, Schier F, Waldschmidt J. Laparoscopic Swenson's Procedure in Children. *Eur J Pediatr Surg* 1996;**6**:15-7.
11. Curran T, Raffensperger J. Laparoscopic Swenson Pull-Through: A Comparison With the Open Procedure. *J Pediatr Surg* 1996; **31**(8):1155-7.
12. Georgenson K, Fuenfer M, Hardin W. Primary Laparoscopic Pull-Through for Hirschsprung's Disease in Infants and children. *J Pediatr Surg* 1995;**30**(7):1017-22.